Volumul 8, Numărul 3
Septembrie 2006

JURNAL OFICIAL AL SOCIETĂȚII ROMÂNE DE ULTRASONOGRAFIE ÎN MEDICINĂ ŞI BIOLOGIE

CUPRINS

Editorial

Mesajul noului preşedinte al Societății Române de Ultrasonografie în Medicină şi Biologie
I. Sporea 97

Sinteze

Locul ultrasonografiei transabdominale în hepatologia actuală
I. Sporea, Alina Popescu, Roxana Şirli 99

Aportul ultrasonografiei în evaluarea preoperatorie a cancerelor mamare
Ildiko Agoston, Angelica Chiorean, S. Dudea, R. Badea 111

Leziuni mamare intraductale – aportul ultrasonografiei în depistare, evaluare şi diagnostic
Raluca Roman, Angelica Chiorean, Magda Duma, S. Dudea, R. Badea 119

Aportul ecografiei 2D şi 3D în diagnosticul displaziei de dezvoltare a şoldului
D. Vasilescu, S.M. Dudea, Carolina Botar-Jid 127

Articole originale

Rolul ecografiei în diagnosticul tumorilor renale maligne
F. Voinea 135

Eseu în imagini

Diversitatea aspectului ecografic în lipoamele sistemului musculoscheletal
Daniela Fodor 141

Cuprins
(continuare)

Priorități actuale

Soluții de telemedicină şi e-health aplicate în ultrasonografie. EcoDis - proiect pilot de telesonografie

Sorana Iancu, H. Ştefănescu, R. Badea, S. Iancu, V. Bonaţ, S. Nemeş, A. Tarţa 149

Cazuri clinice

Carcinom de glandă suprarenală stângă diagnosticat prin puncție fină aspirativă ghidată ecoendoscopic

D.I. Gheonea, A. Săftoiu, T. Ciurea, Daniela Dumitrescu, Carmen Popescu, Sevastița Iordache, Diana Văcaru 157

Icter prin obstrucție extrahepatică: fals aspect de colangiocarciom realizat de un adenocarcinom al veziculei biliare

Dana Dumitriu, R. Oană, Magda Petrescu, P.A. Mircea 163

Quiz

Răspuns: Fistulă arterio-venoasă iliacă comună dreaptă

Tudor A. Vasile 170

Durere la nivelul fosei poplitee drepte

S. Crişan, Ş. Vesa, Elena Buzdugan, V. Donca, T. Pop 172

Revista Revistelor 174

Instrucțiuni pentru autori

Revista Română de Ultrasonografie

Editor şef onorific

Prof. dr. Gheorghe Jovin

Editori

Petru Adrian Mircea
Clinica Medicală I
Str. Clinicilor 1-3
400006, Cluj-Napoca

Radu Badea
Clinica Medicală III
Str. Croitorilor 19-21
400162, Cluj-Napoca

Sorin M. Dudea
Clinica Radiologică
Str. Clinicilor 1-3
400006, Cluj-Napoca

Comitet editorial

Mihaela Băciuţ - Cluj-Napoca
Gheorghe Bălan - Iaşi
Boris Brkljacic - Zagreb
Dragoş Camen - Craiova
Mircea Cazacu - Cluj-Napoca
Tudorel Ciurea - Craiova
Nicolae Costin - Cluj-Napoca
Sorin Crişan - Cluj-Napoca
Alin Cucu - Braşov
Romeo Elefterescu - Sibiu
Viorela Enăchescu - Craiova
Gheorghe Gluhovschi - Timişoara
Barry B. Goldberg - Philadelphia
Zoltan Harkanyi - Budapesta
William R. Lees - Londra
Dan Mihu - Cluj-Napoca
Dan Ona - Cluj-Napoca
Adrian Pop - Bucureşti
Sorin Pop - Cluj-Napoca
Adrian Săftoiu - Craiova
Ioan Sporea - Timişoara
Chris R. Staalman - Amsterdam
Florin Stamatian - Cluj-Napoca
Carol Stanciu - Iaşi
Dan Stănescu - Bucureşti
Liviu Vlad - Cluj-Napoca
Florea Voinea - Constanța

Revista Română de Ultrasonografie (RRU) reprezintă jurnalul oficial al Societății Române de Ultrasonografie în Medicină şi Biologie (SRUMB). Scopul RRU îl constituie promovarea diagnosticului cu ultrasunete sub formă de articole de sinteză, articole de cercetare fundamentală şi aplicativă, prezentări de cazuri clinice, consemnări privind progrese în fizica ultrasunetelor sau în domeniul tehnologiei şi aparaturii medicale, lucrări cu caracter metodologic şi educativ.

Deoarece RRU este jurnalul oficial al SRUMB, în paginile sale îşi vor găsi locul şi informații referitoare la activitățile societății, calendarul cursurilor de ultrasonodiagnostic organizate în cadrul Centrelor de Formare acreditate, calendarul manifestărilor ştiințifice naționale şi internaționale, opinii şi corespondența cu membrii SRUMB.

Revista Română de Ultrasonografie publică materiale în limba română. Sunt acceptate şi lucrări în limbi de circulație internațională (engleză, franceză, germană) dar, în aceste condiții, responsabilitatea calității lingvistice aparține autorului.

The Romanian Journal of Ultrasonography (RRU) is the official publication of the Romanian Society for Ultrasonography in Medicine and Biology (SRUMB). The RRU aims to promote ultrasound diagnosis by publishing papers that deal with the fundamental and practical research, scientific reviews, clinical case presentations, records of the progress in ultrasound physics or in the field of medical technology and equipment, as well as methodological and educational papers.

As RRU is the official publication of the SRUMB, it will also host information on the society's activities, on the scheduling of the training courses in ultrasound diagnosis that are organized within the accredited Centers for Training, as well as the agenda of the national and international scientific events, opinions and mailings with the SRUMB members.

The contents of **the Romanian Journal of Ultrasonography** is in Romanian. We are happy to include papers in circulation languages (English, French, German). However, under such circumstances, the author is responsible for the language quality.

Abonamente

Pentru abonamente, vă rugăm să luați legătura cu D-na Oana Şuteu, Clinica Medicală III, str. Croitorilor nr.19-21, 400162 Cluj-Napoca, România. Tel.: 53 42 41 sau 53 25 25, int.152.
E-mail: oana_suteu@yahoo.com

Advertising

If you wish to contract advertising space in our publication, please contact Dr. Titus Şuteu, 3rd Medical Clinic, Croitorilor str., no.19-21, 400162 Cluj-Napoca, Romania. Tel.: 53 42 41 sau 53 25 25, extension 152
E-mail: titus_suteu@yahoo.com

Sediul RRU

Departamentul de Ultrasonografie
Clinica Medicală III, Str. Croitorilor, nr. 19-21
400162 Cluj-Napoca, România
Tel.: 0264 - 53 25 25 int. 152 sau
Tel./fax: 0264 - 53 42 41
E-mail: srumb2002@yahoo.com

Subscriptions

For subscriptions, please contact:
Oana Şuteu, Phd
3rd Medical Clinic, Croitorilor str., no.19-21
400162 Cluj-Napoca, Romania
Tel./fax:+40-264-53 42 41 or 53 25 25 extension 152
E-mail: oana_suteu@yahoo.com

Centrul de Formare în Ultrasonografie
UMF *"Iuliu Haţieganu"*
Cluj-Napoca

Editura Medicală
UMF *"Iuliu Haţieganu"*
Cluj-Napoca

Tipărit la
S.C. TIPOHOLDING S.A.
str. A. Iancu nr.27, Cluj Napoca
tel/fax: 0264-195711

Asistență tehnică: Carolina Botar-Jid, Oana Şuteu
Tehnoredactare: Simona Boeru

Contents

Editorial

Message from the new president of the Romanian Society of Ultrasonography in Medicine and Biology
I. Sporea 97

The role of abdominal ultrasound in modern hepatology
I. Sporea, Alina Popescu, Roxana Şirli 99

The role of ultrasound in the preoperative assessment of breast cancer
Ildiko Agoston, Angelica Chiorean, S. Dudea, R. Badea 111

Intraductal breast lesions – ultrasound contribution to detection, assessment and diagnosis
Raluca Roman, Angelica Chiorean, Magda Duma, S. Dudea, R. Badea 119

Contribution of 2D and 3D ultrasound in diagnosing developmental dysplasia of the hip
D. Vasilescu, S.M. Dudea, Carolina Botar-Jid 127

Original papers

The role of ultrasound in diagnosing malignant kidney tumors
F. Voinea 135

Pictorial essay

Diversity of the ultrasound aspect in lipomas of the musculoskeletal system
Daniela Fodor 141

Work in progress

Telemedicine and e-health applications in ultrasonography. EcoDis – pilot telesonography project
Sorana Iancu, H. Ştefănescu, R. Badea, S. Iancu, V. Bonaţ, S. Nemeş, A. Tarţa 149

Contents
(continuation)

Case reports

Diagnosis of an adrenocortical carcinoma by endosonographic guided fine needle aspiration
D.I. Gheonea, A. Săftoiu, T. Ciurea, Daniela Dumitrescu, Carmen Popescu, Sevastița Iordache, Diana Văcaru 157

Extrahepatic obstructive jaundice: False cholangiocarcinoma mimicked by a gallbladder adenocarcinoma
Dana Dumitriu, R. Oană, Magda Petrescu, P.A. Mircea 163

Quiz

Answer: Common iliac arteriovenous fistula
Tudor A. Vasile 170

Pain in the right popliteal fossa
S. Crişan, Ş. Vesa, Elena Buzdugan, V. Donca, T. Pop 172

Press review 174

Guidelines for the authors

Editorial

Revista Română de Ultrasonografie
2006, Vol.8, nr.3, 97-98

Mesajul noului preşedinte al Societăţii Române de Ultrasonografie în Medicină şi Biologie

Stimaţi colegi,

Alegerea mea ca şi preşedinte al Societăţii Române de Ultrasonografie în Medicină şi Biologie (SRUMB), cu ocazia Simpozionului Naţional de la Oradea, reprezintă o onoare deosebită, dar în acelaşi timp şi o obligaţie deosebită.

Societatea Romana de Ultrasonografie şi-a câştigat deja o maturitate, având în frunte în trecut persoane importante ale ultrasonografiei româneşti, cum a fost Prof. dr. Gheorghe Jovin şi, apoi, ulterior, Prof. dr. Petru Mircea. Realizarea anuală a unei conferinţe naţionale de ultrasonografie cu 400-700 de participanţi, precum şi realizarea anuală, în ultimii 6 ani, a Cursului European de Ultrasonografie (Euroson School) în conecţie cu conferinţa naţională de ecografie, reprezintă câteva repere importante.

În postura mea de nou preşedinte al SRUMB aş dori să punctez câteva repere pe care voi dori să le realizez în cursul mandatului meu de 2 ani.

Scopul final al acestui mandat îl reprezintă organizarea în 2008 a Congresului European de Ultrasonografie (EUROSON 2008) în România, la Timişoara, la cele mai înalte standarde de performanţă. Atribuirea României, de către Federaţia Europeană de Ultrasonografie (EFSUMB), a onoarei deosebite de a organiza această manifestare ştiinţifică prestigioasă, reprezintă un succes deosebit, dar şi o recunoaştere europeană a eforturilor SRUMB de a accede la standardele europene în domeniul ultrasonografiei. Am început încă de acum câteva luni eforturile organizatorice pentru pregătirea Euroson 2008, în dorinţa de a aduce la Timişoara, între 31 mai şi 3 iunie 2008, cât mai mulţi ecografişti europeni şi români, pentru ca prin schimburile ştiinţifice care se vor desfăşura, să asigurăm un pas înainte în aplicarea practică a acestei metode. Scopul nostru, ca şi organizatori, este să aducem peste 1000 de participanţi din ţară şi străinătate, în frunte cu marile somităţi ale ecografiei europene şi mondiale.

Congresul European de la Timişoara vine după cele de la Bologna 2006 şi, respectiv, Leipzig 2007, ambele ţări având o foarte bună tradiţie în domeniul ecografiei, cu societăţi naţionale mari, astfel că manifestarea noastră va avea termeni de comparaţie de un nivel foarte înalt. Vom încerca să arătăm ospitalitatea noastră şi să demonstrăm că facem parte din marea familie europeană.

În perspectiva Euroson 2008, unul din obiectivele majore pe care le am ca preşedinte SRUMB este atragerea a cât mai mulţi membri în Societatea Română de Ultrasonografie, deoarece doar o societate cu un număr suficient de membri este una puternică. Existenţa, la ora actuală, în România, a aproximativ 300 de membri SRUMB este total insuficientă, având în vedere că numărul celor care practică ecografia generală este mult mai mare (de ordinul miilor). În majoritatea ţărilor cu ecografie dezvoltată (Germania, Austria, Elveţia, Italia, Danemarca), toţi cei care practică (şi, deci, iubesc această specialitate) sunt reuniţi într-o societate naţională de profil. Rolul acesteia este de a organiza activitatea ecografică naţională şi de a defini şi urmări standardele de calitate a examinării prin ultrasunete. Calitatea de membru SRUMB atrage automat şi calitatea de membru al Federaţiei Europene de Ultrasonografie (EFSUMB), marea familie europeană a ecografiştilor, cu peste 18.000 membri (vezi site-ul: www.efsumb.org).

În continuare aş dori să-mi continui pledoaria pentru cei care încă nu sunt membri SRUMB, pentru a adera cât mai repede la această structură profesională. Care ar fi argumentele:

• devin automat membri ai EFSUMB, primind anual diploma care certifică acest lucru şi sunt implicit şi membri ai Federaţiei Mondiale de Ultrasonografie (WFUMB - World Federation of Ultrasound in Medicine and Bio-

Adresa pentru corespondenţă: Prof.dr. Ioan Sporea
Clinica de Gastroenterologie Timişoara
E-mail: isporea@excite.com

logy). Aceasta asigură, în plus, un tarif redus de înscriere la Congresul European anual de Ultrasonografie (Euroson);

• primesc în mod gratuit Revista Română de Ultrasonografie, o revistă deja tradiţională în peisajul jurnalistic al medicinei româneşti. Publicaţia, care se adresează tuturor celor care practică ecografia, este una cu o bună ţinută ştiinţifică şi grafică şi contribuie de ani buni la formarea noastră, a tuturor, în domeniul ecografiei. Având un redactor şef de prestigiu (Prof. dr. Petru Mircea) şi 4 apariţii anuale, revista răspunde cererii de informare a celor care practică ultrasonografia;

• beneficiază de tarif redus la abonamentul pentru revista "European Journal of Ultrasound" (35 Euro), publicaţie prestigioasă, care are 6 numere anuale şi a cărui tarif regulat (pentru nemembri) este de 269 Euro (www.thieme-connect.de). Această revistă permite realizarea unui "state-of-the art in ultrasound imaging", având un nivel ştiinţific şi o calitate grafică deosebite. Dorinţa SRUMB este ca, în curând, probabil chiar de anul viitor, să se realizeze subscrierea automată la această revistă a tuturor membrilor Societaţii Române de Ultrasonografie, în contul cotizaţiei de membru naţional (care va deveni, în aceste condiţii, ceva mai mare);

• Formarea Medicală Continuă (FMC) în domeniul ecografiei, care se realizează continuu, prin Conferinţa Naţională anuală de ultrasonografie, cursuri postuniversitare de supraspecializare în diverse subdomenii ale ecografiei, precum şi prin Euroson School organizată, de asemenea, anual. La toate aceste manifestări membrii SRUMB au tarife preferenţiale (reduse) şi realizează puncte pentru FMC, absolut obligatorii pentru practica medicală în acest domeniu.

Sperăm că toate aceste argumente vă vor convinge de necesitatea de a fi mai departe membri ai SRUMB sau, dacă nu sunteţi, de a deveni cât mai curând. Informaţiile necesare le puteţi găsi pe site-ul SRUMB: www.srumb.ro.

Un ultim aspect pe care aş dori să vi-l aduc la cunoştiinţă este dorinţa SRUMB ca, după modelul propus de EFSUMB, să implementeze sistemul "în trepte" ("multilevel system") în activitatea ecografică din România. Despre acest sistem am mai scris într-un editorial publicat anterior în revistă, iar informaţii suplimentare se pot obţine de pe site-ul EFSUMB (www.efsumb.org). Sistemul "în trepte" doreşte să stratifice ecografiştii după experienţa şi performanţele pe care le realizează în domeniul ecografiei. Astfel, există o treaptă I, a începătorului în domeniul ecografiei (care, în primul rând, trebuie să deosebească normalul ecografic de patologic), apoi o treaptă II a ecografistului cu experienţă (care trebuie să aibă o bună experienţă personală în acest domeniu, trebuie să poată recunoaşte patologiile uzuale, să realizeze manevre ecografice complexe şi să fie cel care poate realiza o a doua opinie -"second opinion" - pentru începătorul de pe treapta I) şi în final, treapta a-III-a, cea a expertului în domeniul ultrasonografiei, care pe lângă dezideratele treptei II, trebuie să facă cercetare de vârf în domeniul ecografiei, să publice articole şi cărţi de specialitate, să aibă activitate didactică specifică şi să fie participant activ la meeting-urile europene şi mondiale în domeniul ultrasonografiei.

Acest sistem "multilevel" (cu trei trepte) va permite o mai bună activitate ecografică, prin introducerea noţiunii de a "doua opinie" ("second opinion") la cazurile dificile, ceea ce va permite creşterea standardului de calitate în ultrasonografia românească. După cum simţim cu toţii în practica ecografică de fiecare zi, deşi numărul de ecografişti din România este foarte mare (de ordinul miilor), nu totdeauna standardele de calitate sunt suficient de bune. Prin acestă stratificare se doreşte realizarea unui sistem cât mai competitiv, ceea ce va aduce, în primul rând, un beneficiu pentru pacienţii noştrii. Stratificarea pe baza experienţei a ecografiştilor se va face, ca peste tot în Europa, prin intermediul societăţii profesionale (SRUMB), de unde necesitatea imperioasă de a deveni membri SRUMB. Deşi această activitate pare una deosebit de laborioasă, SRUMB şi eu personal, ca şi preşedinte, ne propunem să o realizăm în perioada următoare.

În aceste condiţii, consider că cei doi ani ai mandatului meu de preşedinte vor fi dificili şi vor reprezenta o încercare pentru mine personal, dar şi pentru board-ul SRUMB. Reunirea într-o mare familie a tuturor celor care practică ecografia în România reprezintă principalul obiectiv al perioadei care va urma.

Profesor dr. Ioan Sporea,
Preşedintele Societăţii Române de
Ultrasonografie în Medicină şi Biologie

Revista Română de Ultrasonografie
2006, Vol.8, nr.3, 99-110

Locul ultrasonografiei transabdominale în hepatologia actuală

Ioan Sporea, Alina Popescu, Roxana Şirli

Clinica de Gastroenterologie, Universitatea de Medicină şi Farmacie Timişoara

Rezumat

Ultrasonografia este o metodă imagistică cu o vechime de aproape 50 ani în practica clinică, dar încă utilă în evaluarea patologiei abdominale. În fața unui pacient cu o suferință abdominală, după o anamneză corectă şi un examen clinic obligatoriu, posibilitatea de a folosi imediat examinarea ecografică reprezintă un avantaj care permite, foarte adesea, obținerea unui diagnostic rapid şi corect.

În hepatologie, ecografia abdominală este utilă pentru evaluarea hepatopatiilor difuze, a sindromului icteric, pentru diagnosticul chistelor şi tumorilor hepatice, dar şi pentru ecoghidarea unor proceduri diagnostice şi terapeutice. Lucrarea prezentă trece în revistă rolul ultrasonografiei abdominale în toate aceste patologii.

Cuvinte cheie: hepatologie, ultrasonografie abdominală, hepatopatii difuze, sindrom icteric, chiste hepatice, tumori hepatice, proceduri ecoghidate

Introducere

Ultrasonografia este o metodă imagistică cu o vechime de aproape 50 de ani în practica clinică, deci putem să o considerăm ca ajunsă la maturitate. Aparatele de ecografie au cunoscut o continuă îmbunătățire, părând a nu mai semăna sub nici o formă cu strămoşii lor de altădată. Performanțele tehnice au dus la creşterea calității imaginii, iar dacă în urmă cu câțiva ani se părea că metoda s-a plafonat, introducerea substanțelor de contrast în ecografie, mai ales cele noi, din generația a doua (Sonovue), par a deschide noi perspective.

Avantajele utilizării ultrasonografiei în practica medicală sunt bine cunoscute şi nu am dori să le marcăm din nou. Am dori să discutăm locul ultrasonografiei abdominale în activitatea medicului practician. În fața unui pacient cu o suferință abdominală, după o anamneză corectă şi un examen clinic obligatoriu (care să utilizeze palparea şi, eventual, percuția), posibilitatea de a folosi imediat examinarea ecografică reprezintă un avantaj care permite, foarte adesea, obținerea unui diagnostic rapid şi corect. Ultrasonografia reprezintă "stetoscopul" clinicianului pentru evaluarea abdomenului sau o a treia mână în explorarea subdiafragmatică.

Din punctul de vedere al clinicianului, fie el hepatolog sau gastroenterolog, este important dacă poate utiliza ecografia efectuată de el însuşi, pentru a-şi completa diagnosticul clinic sau, dacă este necesar, să trimită pacientul într-un serviciu de ultrasonografie, aşteptând apoi rezultatul acestei examinări. În numeroase țări, ecografia abdominală este realizată atât de clinician, cât şi de radiolog (Româ-

Adresa pentru corespondență: Prof. dr. Ioan Sporea
Clinica de Gastroenterologie Timişoara
E-mail: isporea@excite.com

nia, Germania, Austria, Elveţia, Italia, parţial Franţa). În schimb în altele, ecografia este efectuată doar de imagişti (SUA, Marea Britanie, Olanda, Danemarca etc.). În aceste ultime ţări, pentru a face faţă numărului mare de examinări, se apelează la "sonograferi" (tehnicieni specializaţi în examinarea ultrasonografică), iar timpul de aşteptare pentru efectuarea unei ecografii poate fi de săptămâni (de exemplu, în Marea Britanie poate ajunge până la 2 luni).

Vom încerca să trecem în revistă locul, la ora actuală, al ultrasonografiei abdominale în practica hepatologică. Vom încerca să vedem şi care este avantajul altor metode imagistice mai performante (CT, RMN), cu care ecografia nu este în competiţie, ci care sunt complementare. Deşi aceste ultime două metode sunt, în general, mai performante, preţul lor de cost, accesibilitatea, imposibilitatea de a continua imediat examenul clinic, le fac investigaţii de etapa a-II-a, cel mai adesea în completarea unui examen ecografic.

Ecografia abdominală este utilă în hepatologie pentru:

a) evaluarea hepatopatiilor difuze;

b) evaluarea sindromului icteric;

c) diagnosticul şi evaluarea hepatopatiilor circumscrise (chiste şi tumori);

d) ecoghidarea unor proceduri diagnostice sau terapeutice din hepatologie.

a) Ultrasonografia în diagnosticul hepatopatiilor difuze

I. Steatoza hepatică

Steatoza hepatică reprezintă o entitate tot mai frecvent întâlnită în societatea modernă. Obezitatea, dislipidemiile, diabetul zaharat reprezintă principalele cauze generatoare ale acestei patologii. Steatoza hepatică se poate întâlni sub două entităţi: steatoza hepatică non alcoolică (NAFLD: nonalcoholic fatty liver disease) şi respectiv steato-hepatita non alcoolică (NASH: nonalcoholic steatohepatitis), în cea din urmă entitate adăugându-se procesul inflamator (steatohepatita), iar din punct de vedere biologic existând citoliză hepatică (creşterea AST şi ALT). Steatoza hepatică este o entitate frecventă, apărând în până la 20% din populaţia generală [1], iar prevalenţa ei creşte în fiecare deceniu.

Ultrasonografia este metoda care în practica clinică descoperă cel mai frecvent ficatul gras, examinarea efectuându-se fie pentru evaluarea unei hepatomegalii clinice, fie diagnosticul este pus cu ocazia unei ecografii abdominale pentru o altă indicaţie. Aspectul tipic de steatoză hepatică este cel de strălucire ecografică crescută, cu "atenuare posterioară". Se consideră că există o corelaţie directă între intensitatea încărcării hepatice grase şi gradul de atenuare posterioară. Astfel, în practica clinică, după intensitatea atenuării posterioare, apreciem steatoza ca fiind uşoară (ficat strălucitor, atenuare discretă), moderată (strălucirea parenchimului cu atenuare evidentă) sau severă (diafragmul posterior este dificil vizibil, din cauza atenuării posterioare foarte importante). Aprecierea severităţii steatozei prin ultrasonografie păstrează un grad de subiectivitate, existând o oarecare variabilitate interobservatori, dar şi intraobservator.

Sensibilitatea ecografiei în aprecierea steatozei hepatice difuze se apropie de 90% [2], uneori pentru exactitatea evaluării putându-se folosi programe de calculator pentru analiza texturii hepatice [3]. Creşterea ecogenităţii hepatice are o valoare predictivă pentru diagnosticul de steatoză hepatică de 0,87 pentru grupul lui Mathiesen [4]. Din păcate însă, ecografia nu poate deosebi steatoza de steatozo-fibroză [4,5]. Alte metode imagistice, cum sunt CT sau RMN au o bună valoare în aprecierea steatozei şi a severităţii ei, dar preţul mare de cost nu justifică folosirea acestora pentru evaluarea ficatului steatozic.

Steatoza hepatică parcelară şi respectiv *ariile fără încărcare grasă (fatty free area)* sunt entităţi frecvente în patologia grasă hepatică, găsindu-se la aproximativ 17% din pacienţii cu steatoză hepatică diabetică [6] (fig. 1). Localizarea cea mai frecventă a ariilor de tip "fatty free" este perivezicular şi, respectiv, anterior faţă de vena portă [6]. Pentru un examinator cu mai puţină experienţă, evaluarea unei astfel de steatoze poate pune probleme de diagnostic diferenţial cu formaţiunile circumscrise hepatice, dar ecografistul cu experienţă poate face relativ simplu diferenţierea. În cazurile dificile, CT poate determina densităţile tisulare, putând ajuta diagnosticul.

În concluzie, ecografia transabdominală este o metodă simplă şi fiabilă de apreciere a steatozei hepatice şi, parţial,

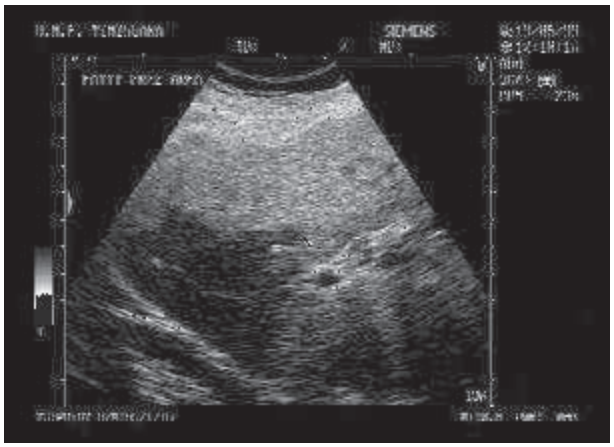

Fig.1. Zonă lipsită de încărcare grasă (pe fondul unui ficat steatozic se remarcă o arie hipoecogenă, cu contur neregulat, cu repartiţie nemodificată a structurilor vasculare).
Fat free area (against a hyperechoic liver – a hypoechoic area is detected with irregular contour and normal vascular pattern).

şi a gradului de încărcare grasă hepatică, fără însă a putea aprecia procesul inflamator (severitatea NASH) sau gradul de fibroză. Biopsia hepatică sau tehnicile neinvazive de evaluare hepatică (FibroTest-ActiTest sau FibroScan) pot oferi aceste informaţii.

II. Hepatopatiile cronice

În practica clinică hepatologică, diagnosticul ***hepatitelor cronice*** ocupă o bună parte a activităţii zilnice. Vom încerca să trecem în revistă în ce măsură ecografia ne poate ajuta în acest demers.

Există două situaţii clinice: pacientul cu markeri virusali B sau C pozitivi cunoscuţi, care urmează a fi evaluat şi, respectiv, pacientul la care, la un examen ecografic întâmplător, găsim unele modificări compatibile cu o hepatopatie cronică.

În faţa unui pacient descoperit cu un marker virusal pozitiv (B sau C), după un examen clinic atent (palpare), prin ecografie vom încerca să găsim semne de apreciere a severităţii hepatopatiei (înaintea examenului morfologic). Modificările de ecostructură hepatică, semnele de hipertensiune portală, splenomegalia importantă, pledează pentru o hepatopatie severă (ciroză hepatică). Într-o hepatită cronică, structura hepatică este, cel mai adesea, normală. Poate apărea o splenomegalie uşoară (până la 13-14 cm) (fig. 2), iar în până la 70% din cazuri în hepatita cronică C putem găsi o adenopatie hilară inflamatorie [7] (fig. 3). În acest ultim caz, adenopatia este de până la 15-20 mm, ganglionul (sau ganglionii) au un aspect ovoidal, cu un ax scurt relativ mic (5-8 mm). Adenopatiile inflamatorii din hepatita cronică (cel mai frecvent hepatita cronică C, dar uneori chiar şi în hepatita B, ciroza biliară primitivă sau autoimună) se

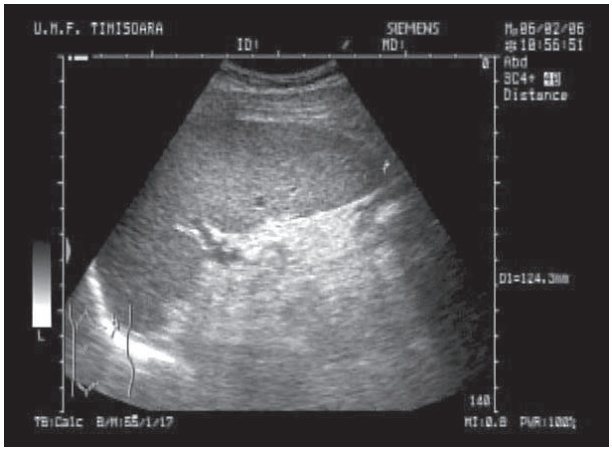

Fig.2. Splenomegalie (diametrul longitudinal al splinei mai mare de 12 cm).
Splenomegaly (longitudinal diameter of the spleen larger than 12 cm).

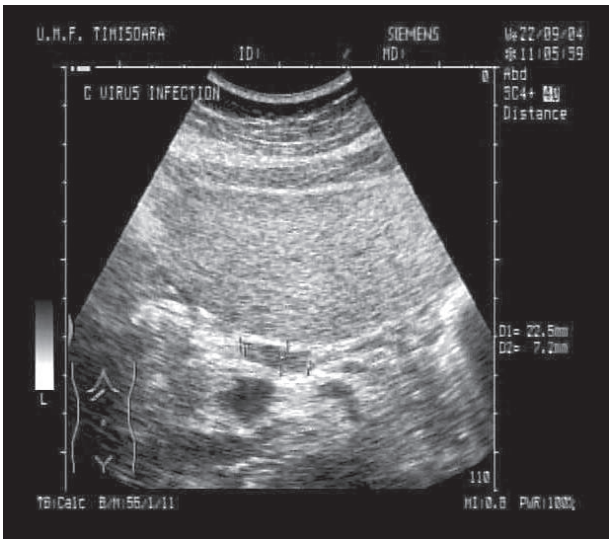

Fig.3. Adenopatie hilară (la nivelul hilului hepatic, arie hipoecogenă ovoidală de 23/7 mm).
Hilar lymph node (in the hepatic hilum - ovoid hypoechoic area of 23/7 mm).

găsesc la nivelul ligamentului hepato-duodenal şi nu trebuie confundate cu adenopatiile maligne (ganglioni mai hipoecogeni, cu axul scurt ganglionar mai mare).

Nu este rară situaţia clinică în care la un examen ecografic găsim întâmplător o splenomegalie (splina mai mare de 12-13 cm). În aceste cazuri, încercăm să descoperim clinic şi biologic o eventuală hepatopatie (efectuând transaminazele, gama GT-ul şi AgHBs, respectiv AcHCV). În caz de normalitate a acestora, considerăm că este vorba de o splină hematologică şi referim pacientul unui hematolog (pentru splenomegalia de cauză hematologică).

În caz de ***ciroză hepatică*** ultrasonografia hepatică poate releva următoarele aspecte, oarecum tipice [2,8]:

• *heterogenitatea structurii hepatice,* care apare la mai mult de jumătate din cazuri (fig. 4). În general, cu cât hepatopatia este mai severă şi remanierea hepatică mai importantă, cu atât structura tisulară este mai modificată;

• *suprafaţa hepatică neregulată* (micro- sau macronodulară) este un element care poate fi apreciat, în special în caz de ascită, care ne va pune în evidenţă mai bine această modificare. În absenţa ascitei, aprecierea suprafeţei hepatice este dificilă chiar folosind transductori de frecvenţă înaltă (sonde cu frecvenţa de 5-7,5 MHz, care pot evidenţia fidel suprafaţa hepatică);

• *hipertrofia lobului caudat* cu dimensiunea anterioposterioară peste 35-40 mm, poate apărea la peste jumătate din cazurile de ciroză hepatică. Absenţa hipertrofiei de lob caudat (segmentul I hepatic), nu exclude ciroza hepatică, dar dimensiuni ale acestuia peste 40 mm reprezintă un argument important pentru acest diagnostic;

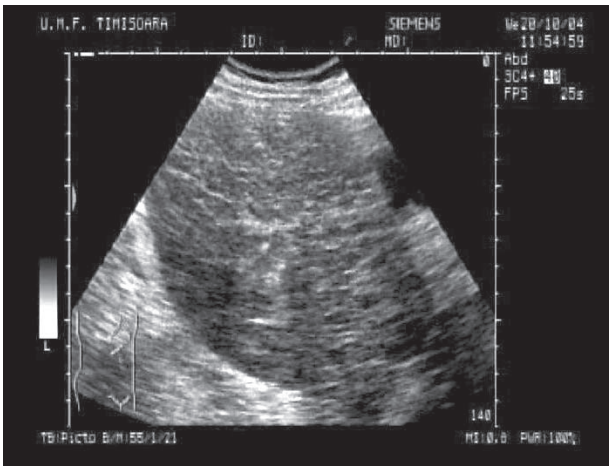

Fig.4. Ficat inomogen la un pacient cu ciroză hepatică.
Heterogeneous liver structure in a patient with liver cirrhosis.

• *ascita* - care este un semn de decompensare vasculară a cirozei hepatice, poate fi uşor pusă în evidenţă prin ecografie, chiar în cantităţi mici. Căutarea ascitei se face în spaţiul Douglas, în recesul lui Morison, perihepatic sau perisplenic (fig. 5). Prin ecografie se poate vizualiza şi aprecia şi revărsatul pleural, ca o imagine transsonică, în afara diafragmului;

• *aprecierea semnelor de hipertensiune portală* se poate face prin ecografie şi anume: creşterea dimensiunilor venei porte (peste 13-14 mm la nivel hilar), dilatarea bifurcaţiei portale şi a axului splenoportal, dispariţia variabilităţii inspir/expir a venei porte (semnul Bolondi), lărgirea venei splenice în hil (peste 10 mm) cu apariţia varicelor splenice, evidenţierea circulaţiei colaterale epigastrice, repermeabilizarea venei ombilicale [9,10]. Folosirea modului Doppler color, Power sau pulsatil poate ajuta

Fig.5. Lichid de ascită (anse intestinale plutind în ascită).
Ascites (intestinal loops „floating" in ascites).

diagnosticul de hipertensiune portală, apreciindu-se inclusiv inversările de flux [11];

• *modificările peretelui vezicular* (îngroşare şi dedublare), generate în principal de hipoalbuminemie (dar şi de hipertensiunea portală şi staza limfatică), permit diferenţierea unei ascite carcinomatoase (perete vezicular normal), de o ascită cirogenă (perete vezicular îngroşat şi dedublat) (fig. 6). Într-un studiu personal, 83,9% din cirozele cu ascită aveau perete vezicular îngroşat şi dedublat (grosimea medie de 6,4 mm) şi doar 16,1% din cirozele hepatice decompensate aveau un perete vezicular normal [12];

• *screeningul ecografic periodic al cirozelor pentru depistarea hepatocarcinomului (HCC)* reprezintă o metodă utilă în practica clinică. Având în vedere că rata de apariţie a HCC la pacienţii cu ciroză hepatică virală este de aproximativ 3-5%/an (în special în ciroza hepatică de etiologie virală C), realizarea unui screening al acestor pacienţi pare justificată.

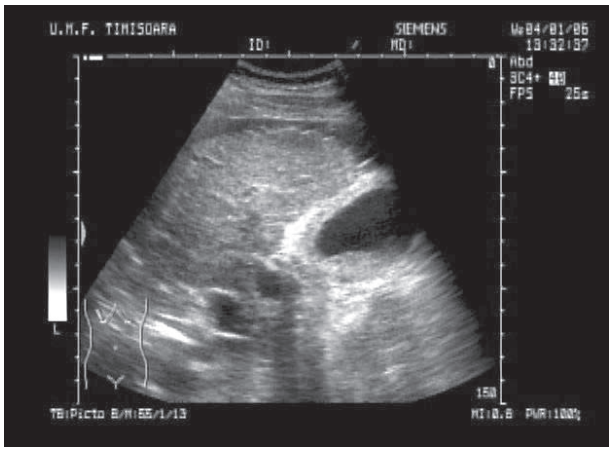

Fig.6. Perete vezicular îngroşat şi dedublat, sludge biliar la un pacient cu ciroză hepatică şi ascită.
Thickened wall of the gallbladder and sludge in a patient with liver cirrhosis and ascites.

Strategia cea mai utilizată pentru screeningul HCC la cirotici o reprezintă combinarea ultrasonografiei cu dozarea alfa fetoproteinei de 2 ori/an [13]. În Japonia, unde se pare că există un tip mai particular de HCC, cu dezvoltare mai rapidă, se consideră că este bine să se efectueze ecografia hepatică la 3-4 luni.

Sensibilitatea ecografiei pentru descoperirea HCC, chiar de dimensiuni mici, este în general bună, putându-se descoperi noduli de 1-2 cm, în relaţie cu experienţa ecografistului, performanţele aparatului folosit, dar şi cu textura, structura hepatică şi fereastra ecografică (există cazuri la care evaluarea întregului volum hepatic prin ecografie este foarte dificilă sau chiar imposibilă). Folosirea contrastului

ecografic ajută mult diagnosticul. Folosind Sonovue ca şi agent de contrast şi PIHI ("pulse inversion harmonic imaging"), hepatocarcinoamele pot fi vizualizate în faza arterială ca imagini hiperecogene în aproximativ 90% din cazuri [14], chiar în cazul unor tumori mici de 2 sau 3 cm.

În mod practic, în cazul unei ciroze cu structură hepatică intens heterogenă, sensibilitatea diagnostică a ultrasonografiei pentru diagnosticul de HCC scade mult, de unde necesitatea ca supravegherea acestor ciroze pentru descoperirea incipientă a HCC să se facă prin CT sau RMN (cu valoare relativ egală, poate puţin în favoarea RMN).

Trebuie să subliniem, totuşi, şi ideea că aproximativ 1/3 din cirozele hepatice nu au semne ecografice caracteristice. Este vorba în special de cirozele hepatice incipiente. În aceste cazuri, biopsia hepatică sau laparoscopia diagnostică vor stabili prezenţa sau nu a acestei boli. Un examen clinic atent al pacientului, în care se palpează un ficat mărit, consistenţa fermă, uneori margine ascuţită, descoperirea unor steluţe vasculare pe toracele anterior ne pot evoca un diagnostic de ciroză hepatică. Explorarea ecografică şi endoscopia digestivă superioară pentru varice esofagiene ne pot confirma diagnosticul; în caz contrar vom efectua puncţia hepatică pentru diagnosticul morfologic (posibil ca în viitorul apropiat, metodele invazive de evaluare morfologică să fie înlocuite cu metodele neinvazive de apreciere a fibrozei: Fibro-Test sau/şi FibroScan, cu o valoare predictivă pentru fibroza 3 şi 4 de aproximativ 90-95%).

III. Bolile vasculare hepatice

Ultrasonografia hepatică este o metodă utilă în diagnosticul bolilor vasculare hepatice, cum sunt ficatul cardiac sau sindromul Budd-Chiari.

Ficatul cardiac, secundar unei insuficienţe cardiace drepte sau globale, are semne clinice relevante. Examinarea ultrasonică va demonstra o dilatare a venelor suprahepatice şi a venei cave inferioare (fig. 7). Absenţa modificărilor dimensiunilor venei cave inferioare în relaţie cu inspirul şi expirul pacientului, este un alt semn ecografic important.

Sindromul Budd-Chiari reprezintă tromboza venelor suprahepatice. Sindromul poate fi generat de o coagulopatie sau o boală cronică mieloproliferativă, după tratamentul cu citostatice sau folosirea de contraceptive, în caz de tumori etc. [15]. În cazul unei examinări ecografice, vom constata absenţa vizualizării venelor suprahepatice din cauza ocluziei acestora cu un material "solid like". Ceea ce surprinde examinatorul la ultrasonografie este faptul că nu va vedea venele suprahepatice, pe care este obişnuit să le vizualizeze uşor prin simpla baleiere hepatică. Alte semne ecografice ale sindromului Budd-Chiari cronic sunt: prezenţa ascitei, hipertrofia de lob caudat, semne de hipertensiune portală.

Fig.7. Ficat cardiac (dilatarea venelor suprahepatice şi a venei cave inferioare).
The liver in cardiac failure (dilated hepatic veins and dilated inferior vena cava).

Boala Osler reprezintă o anomalie vasculară ereditară caracterizată prin triada clinică: epistaxis, teleangiectazii şi incidenţa familială [15]. Mecanismul îl reprezintă prezenţa malformaţiilor arteriovenoase: şunturi, stenoze, anevrisme. La examinarea ecografică hepatică se constată dilatarea trunchiului celiac şi a arterei hepatice, care au un traseu tortuos intra şi extrahepatic. Folosirea Dopplerului color va evidenţia fistulele arterio-venoase: creşterea velocităţii fluxului şi a volumului, cu reducerea indicelui de rezistivitate (RI), prezenţa fistulelor arterioportale (cu creşterea velocităţii fluxului în vena portă) şi, respectiv, fistule portovenoase (mai rar) [15,16].

b) Ultrasonografia în sindromul icteric

În practica clinică de fiecare zi, dacă medicul clinician poate manipula o sondă ultrasonografică, atunci, în faţa unui pacient icteric, probabil că prima investigaţie care va ajuta diagnosticul va fi o ecografie abdominală. Dar ce vom căuta la un pacient icteric? Vom căuta elemente pentru un icter obstructiv: dilatarea căilor biliare intrahepatice (fig. 8), dilatarea coledocului, locul şi sursa obstrucţiei. Dacă nu avem elemente de icter obstructiv, vom căuta elemente în favoarea unui icter parenchimatos, eventual elemente pentru o ciroză hepatică (a se vedea capitolul anterior), prezenţa unei tumori hepatice primitive sau a metastazelor hepatice.

Ecografia abdominală este o metodă utilă de diagnostic în icterul obstructiv, având o sensibilitate de 90-95% pentru un examinator cu experienţă [2]. Prin ecografie abdominală se pot vizualiza căile biliare intrahepatice dilatate (în unul sau ambii lobi), se poate vizualiza coledocul dilatat (în obstrucţii joase) sau, din contră, un coledoc normal (în

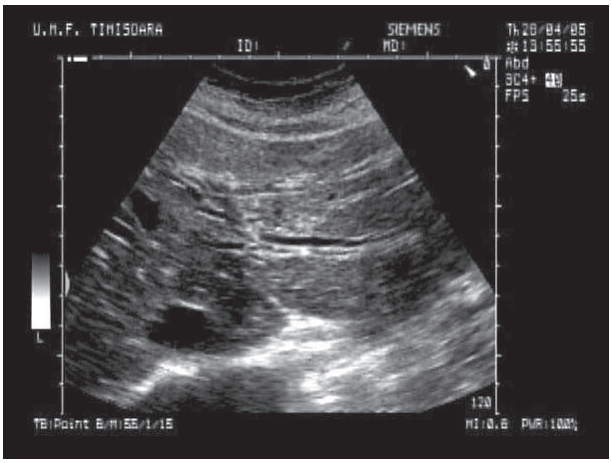

Fig.8. Icter obstructiv – dilatarea căilor biliare intrahepatice.
Obstructive jaundice – dilated intrahepatic biliary ducts.

obstrucţiile înalte de tip colangiocarcinom al bifurcaţiei biliare - tumora Klatskin).

Mult mai dificilă este demonstrarea cauzei icterului obstructiv. Tumora Klatskin (fig. 9), fiind de dimensiuni mici, e dificil decelabilă ultrasonografic; la fel, diagnosticul ecografic de ampulom este foarte dificil. Calculii coledocieni pot fi văzuţi în aproximativ 50-70% din cazuri, cu condiţia unui coledoc dilatat şi cu dimensiuni ale calculilor peste 4-5 mm. Calculii coledocieni de dimensiuni mici, situaţi într-un coledoc nedilatat, sunt aproape imposibil de vizualizat prin ecografie. Experienţa ecografistului, performanţele aparatului, dar şi tenacitatea şi timpul

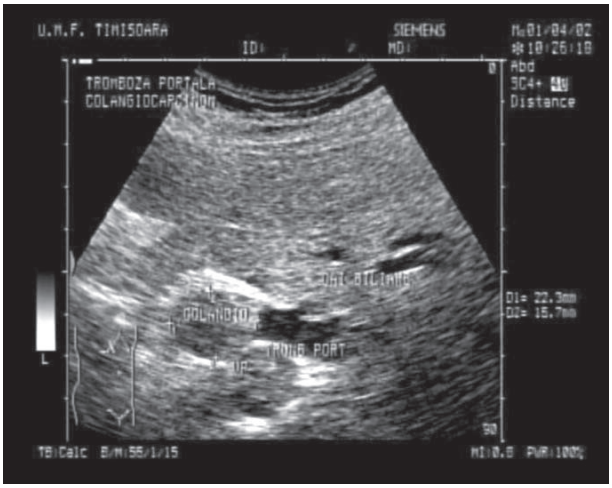

Fig.9. Colangiocarcinom şi tromboză portală (lumenul coledocian obstruat de o masă hipoecogenă; lumenul venei porte, de asemenea, obstruat de o masă hipoecogenă).
Cholangiocarcinoma and portal thrombosis (main billiary duct occupied by a hypoechoic mass; a hypoechoic mass also visible in the portal vein).

dedicat examinării, sunt importante pentru performanţe diagnostice bune în aceste cazuri.

Într-un studiu retrospectiv efectuat în departamentul nostru, am găsit o sensibilitate de 57%; a ecografiei în *diagnosticul etiologic al sindromului icteric obstructiv.* Ulterior, realizând un studiu prospectiv, am reuşit să ajungem la performanţa de 74% [17,18]. Aceste date se suprapun cu majoritatea datelor din literatură, care arată o sensibilitate a ecografiei în diagnosticul etiologic al icterului obstructiv de 60-80% [19].

Cel mai adesea, ultrasonografia transabdominală reprezintă metoda iniţială de diagnostic a unui icter obstructiv. În continuare, se foloseşte, de obicei, *examinarea CT* (în general, pentru patologia pancreatică) sau *evaluarea ecoendoscopică* (pentru litiaza coledociană, tumorile pancreatice mici, pancreatita cronică obstructivă) [20] sau *colangioRMN*-ul pentru evaluarea corectă şi neinvazivă a coledocului şi căilor biliare intrahepatice. "Gold standard"-ul diagnostic şi, mai ales, terapeutic pentru icterul obstructiv este însă ERCP (colangio-pancreatografia endoscopică retrogradă), metodă ajunsă astăzi la maturitate, care permite, în general, soluţii terapeutice ce înlocuiesc, cel mai adesea, chirurgia (extracţia de calculi coledocieni, protezare coledociană în tumori cefalice pancreatice etc.).

c) Ultrasonografia în diagnosticul formaţiunilor hepatice circumscrise

I. Formaţiuni chistice

Chistele hepatice simple se identifică ecografic relativ simplu, demonstrând una sau mai multe (de obicei, 2-3) imagini transsonice, cu perete subţire şi, uneori, un contur mai neregulat ("contur geografic") (fig. 10). În unele cazuri

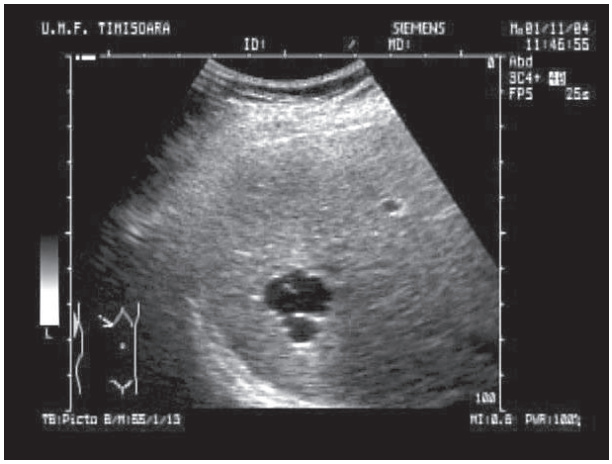

Fig.10. Chist biliar (imagine transsonică, cu perete fin, contur geografic).
Biliary cyst (anechoic image, with thin wall and „geographic" contour).

pot exista, în interiorul chistului, una sau mai multe septe subțiri. Dimensiunile acestor chiste sunt, de obicei, de 1-5 cm, dar există, rar, şi chiste de până la 10 cm. Sunt în general asimptomatice şi se descoperă întâmplător la o ecografie hepatică de rutină ("incidentaloame"). Nu necesită nici o terapie specială. Chistele hepatice pot fi revăzute ecografic periodic, pentru a supraveghea o eventuală creştere sau, mai rar, pentru o suspiciune de hemoragie intrachistică (în caz de simptome).

Ficatul polichistic se descoperă cel mai adesea întâmplător sau în caz de jenă în hipocondrul drept. Imagistic vom găsi o multitudine de imagini transsonice, cu dimensiuni variabile, cu perete subțire şi anfractuos. Ficatul polichistic poate fi o entitate izolată sau, în alte cazuri, el se poate însoți de rinichiul polichistic. Ficatul polichistic izolat este o entitate benignă, fără nici o repercusiune pe funcția hepatică, cu prognostic bun. Nu necesită sancțiune terapeutică.

Chistul hidatic hepatic este o boală endemică în unele zone ale lumii, printre care şi România. Ultrasonografic diagnosticul este relativ simplu, descoperind în ficat o formațiune transsonică cu pereți proprii evidenți (groşi) în tipul I (în clasificarea lui Lewall şi McCorkell), sau o formațiune transsonică cu septe ("vezicule fiice") în tipul II (fig. 11) sau un aspect de formațiune "solid-like", având însă perete propriu evident, în tipul III de chist hidatic. În subtipul I R de chist hidatic poate fi evidențiată detaşarea membranei proligere. Elementul tipic ultrasonic al chistului hidatic îl reprezintă membrana hidatică groasă, bine vizibilă ecografic, care delimitează clar chistul de țesutul hepatic.

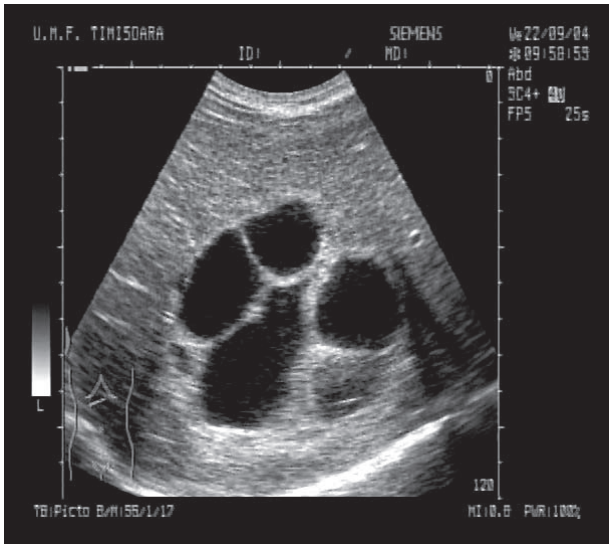

Fig.11. Chist hidatic tip II (imagine transsonică, cu perete gros şi vezicule fiice în interior).
Hydatid type II cyst (anechoic image, with thick wall and „daughter" vesicles).

În caz de dubiu diagnostic (diferențierea față de un chist biliar simplu) se pot determina anticorpii anti Echinococcus granulosus (Elisa II), care au o sensibilitate de aproximativ 90%, sau se poate puncționa ecoghidat chistul, evidențiindu-se din lichid antigenul hidatic (metodă diagnostică foarte sensibilă).

Aportul altor metode imagistice (radiografia simplă şi, mai ales, CT), este necesar pentru aprecierea calcificărilor chistului. Prezența acestora reprezintă semnul de inactivitate (moarte) a chistului şi, deci, abținerea de la terapie. Ultrasonografia hepatică este foarte utilă în urmărirea chistului hidatic sub terapie cu albendazol, atât pentru dimensiunile chistului, cât şi pentru modificarea aspectului (apariția detaşării membranei proligere sau apariția magmei hidatice). Tot această metodă se foloseşte pentru aprecierea recidivelor postoperatorii. În cazul unui ficat dificil evaluabil ecografic (cicatricial), se preferă evaluarea CT.

Bilomul reprezintă o acumulare de bilă intra- sau perihepatic. Apare, cel mai adesea, postoperator (colecistectomie), posttraumatic sau post ERCP. Aspectul ecografic este de colecție transsonică fără perete propriu [21]. În caz de dubiu diagnostic, puncția ecoghidată va releva bilă.

Hematomul hepatic (intrahepatic sau subcapsular) poate fi secundar unui traumatism abdominal sau unei puncții hepatice. Unele studii prospective care au urmărit pacienții cu biopsie hepatică pentru stadializarea hepatopatiilor cronice au demonstrat că între 5 şi 10% dintre pacienții biopsiați pot avea mici hematoame subcapsulare şi intrahepatice asimptomatice postpuncție [2].

Aspectul ecografic al hematomului este fie hipoecogen (cel mai frecvent) sau, mai rar, transsonic. Hematomul subcapsular are, de obicei, formă semilunară, iar hematomul intrahepatic are diverse forme şi dimensiuni, uneori cu un caracter "geografic" (margini anfractuoase). În cazul traumatismelor abdominale, examinarea ecografică a lojei hepatice poate fi dificilă, din cauza durerilor, eventual a unei plăgi cu această localizare. De aceea, în aceste cazuri, pentru evaluare este de preferat efectuarea unei CT abdominale. Pentru suspiciunea de hematom postbioptic, ultrasonografia hepatică este, în general, relevantă. Urmărirea unui hematom hepatic se poate face uşor ultrasonografic, metoda fiind repetitivă şi neiradiantă.

Diagnosticul *abcesului hepatic* se stabileşte, de obicei, într-un anumit context clinic, cu febră, durere în hipocondrul drept şi leucocitoză. Cauza infectării parenchimului hepatic o reprezintă, cel mai adesea, inocularea germenilor pe cale biliară (cel mai frecvent pornind de la angiocolită), dar este posibilă şi calea hematogenă sau printr-un gest terapeutic percutan.

Aspectul ecografic al abcesului hepatic este de masă hipoecogenă, cel mai adesea rău delimitată, neomogenă, cu

dimensiuni şi localizari variabile (fig. 12). Uneori, aspectul este solido-lichidian (în funcţie de densitatea puroiului). În caz de prezenţă a bulelor de gaz în interiorul abcesului, acestea apar ca structuri hiperecogene mobile cu poziţia pacientului.

Dacă diagnosticul imagistic nu este clar sau se doreşte confirmarea şi determinarea sensibilităţii germenilor prin antibiogramă, se poate realiza evaluarea conţinului abcesului prin aspiraţie ecoghidată. Cel mai adesea, chiar dacă diagnosticul de abces hepatic se pune ultrasonografic, realizarea suplimentară a unei CT hepatice poate fi de utilitate, prin precizarea existenţei unei eventuale alte colecţii hepatice sau prin evidenţierea aerului în abces.

Totodată, ecoghidarea poate fi folosită pentru plasarea unui tub de dren percutan, pentru terapia percutană a colecţiei hepatice. Ulterior, controlul eficienţei drenajului se face tot ultrasonografic, cu evidenţierea dispariţiei progresive a colecţiei.

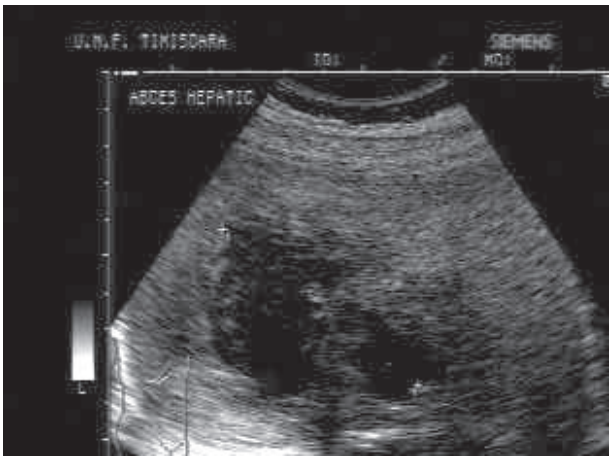

Fig.12. Abces hepatic (arie hipoecogenă, prost delimitată, cu zonă transsonică în centru).
Hepatic abscess (hypoechoic, poorly delimitated areas with an anechoic area in the center).

II. Formaţiunile solide benigne şi maligne

Hemangiomul hepatic este o maladie relativ frecventă, fiind descoperită la 1-4% din populaţie. Într-un studiu personal retrospectiv realizat pe 3564 pacienţi [22], am găsit hemangioame hepatice la 0,9% din indivizii examinaţi ecografic, cu un raport 2/1 între femei şi bărbaţi. În aproximativ 60% din cazuri a existat un singur hemangiom, iar în 40% din cazuri hemangioamele erau multiple.

Hemangioamele au, în aproximativ 90% din cazuri, un aspect tipic, fiind vorba de formaţiuni hiperecogene, bine delimitate, în general omogene (fig. 13). Adeseori, ultrasonic apare o "amplificare acustică" posterior faţă de tumoră (din cauza conţinutului lichidian al acestuia). În cazul hemangioamelor mai mari, prin fenomene de tromboză vasculară şi fibroză, se produce o oarecare inomogenitate a acestora. La examinarea Doppler, hemangioamele nu demonstrează prezenţa fluxului vascular (au curgere vasculară capilară foarte lentă), dar utilizarea Doppler-ului poate fi utilă pentru diferenţierea faţă de unele tumori hepatice hipervasculare (cum sunt hepatocarcinomul sau hiperplazia focală nodulară).

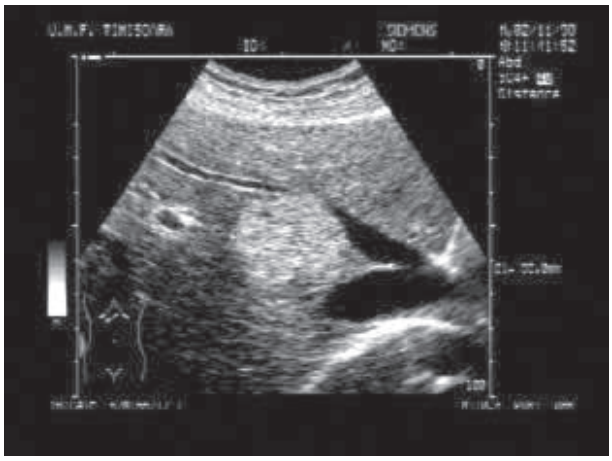

Fig.13. Hemangiom hepatic (nodul hiperecogen, bine delimitat, omogen, care respectă structurile vasculare adiacente).
Hepatic hemangioma (hyperechoic, well delimitated, homogenous nodule, respecting the neighboring vascular structures).

În aproximativ 10% din hemangioame *aspectul este atipic*, putând fi hipoecogen sau izoecogen. Prezenţa unei borduri periferice subţiri hiperecogene sau "amplificarea posterioară" pot ajuta diagnosticul. Cele mai mari dificultăţi sunt, însă, cele legate de diagnosticul ultrasonic al angioamelor cavernoase care au, cel mai adesea, o structură inomogenă şi ecogenitate variabilă (hiper- sau hipoecogene).

În general, în cazul hemangioamelor tipice, hiperecogene, omogene, cu dimensiuni sub 3 cm, ultrasonografia este metoda diagnostică de elecţie şi este suficientă. Pentru hemangioamele atipice şi pentru angioamele cavernoase, realizarea unei examinări RMN este obligatorie, aspectul de hipersemnal în secvenţa T2 fiind tipic şi diagnostic. Efectuarea înaintea examenului RMN a unei CT cu contrast nu aduce elemente diagnostice suplimentare şi creşte doar costul de evaluare a pacientului.

Adenomul şi hiperplazia focală nodulară (HFN) sunt două tipuri de tumori hepatice benigne, cel mai adesea descoperite întâmplător şi al căror diagnostic exact se realizează cu dificultate prin ecografie. Dacă adenomul este o formaţiune cel mai adesea inomogenă, uneori cu zona centrală transsonică (prin necroză), în cazul HFN aspectul este izoecogen faţa de ficat sau discret hiperecogen. Uneori,

poate apărea semnul ecografic tipic al acestei boli şi anume "cicatricea centrală hiperecogenă". Se consideră că sensibilitatea metodei în diagnosticul HFN este de aproximativ 50-70% [15], atunci când examinatorul are o experienţă suficientă. În cazul HFN, utilizarea contrastului ecografic Sonovue şi a tehnicii PIHI va putea demonstra vascularizaţia de tip arterial, ceea ce poate ameliora mult diagnosticul.

Cel mai adesea, diagnosticul adenomului şi HFN se certifică prin utilizarea tehnicilor imagistice complementare - CT şi RMN cu contrast. În cazurile neclare este necesar examenul bioptic ecoghidat, atât pentru a diferenţia aceste patologii benigne faţă de un hepatocarcinom [23], cât şi pentru a le difenţia între ele (adenomul are risc de hemoragie intratumorală).

Hepatocarcinomul (HCC) este o entitate clinică frecventă în practica hepatologică, în special la pacienţii cu ciroza hepatică. Se consideră că riscul anual de apariţie a HCC este de 3-5% la pacienţii cu ciroza hepatică, în special în cirozele virusale B sau C (în zona noastră geografică 2/3 din HCC apar la pacienţi infectaţi cu virusul hepatitic C). Pe de altă parte, peste 90% din HCC apar pe fondul unei ciroze hepatice.

Există două circumstanţe de descoperire ecografică a unui hepatocarcinom:

• fie când, prin supravegherea periodică un bolnav cunoscut cu ciroză hepatică, descoperim un nodul hepatic nou;

• fie când, cu ocazia unei ecografii abdominale, descoperim o formaţiune hepatică şi, concomitent, găsim semne revelatoare ale unei ciroze hepatice (vezi subcapitolele anterioare).

Ultrasonografic, hepatocarcinoamele de mici dimensiuni (sub 3 cm) sunt, cel mai adesea, hipoecogene (fig. 14).

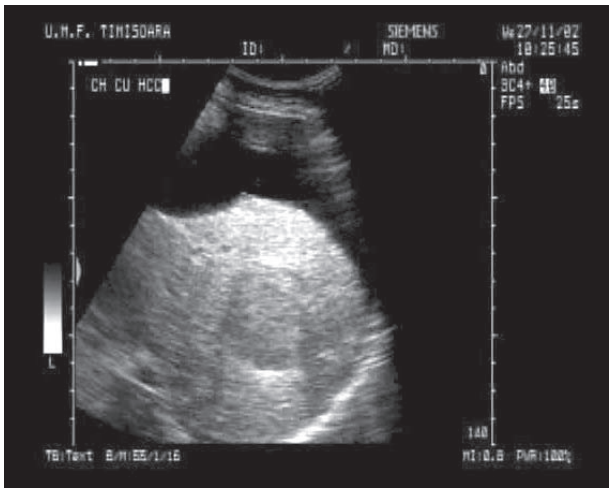

Fig.14. Hepatocarcinom (nodul hipoecogen la un pacient cu ciroză hepatică şi ascită).
Hepatocarcinoma (hypoechoic nodule in a patient with liver cirrhosis and ascites).

Cele mai mari pot fi inomogene (prin necroze tumorale) sau/şi hiperecogene.

Utilizând tehnica Doppler vom putea descoperi o hipervascularizaţie tumorală la doar 40% din tumori [14], dar utilizând contrastul ecografic (Sonovue), în aproximativ 90% din cazuri vom detecta un aspect hiperecogen în faza arterială precoce şi în faza arterială [14]. În aceste condiţii, contrastul ecografic de generaţia a II-a poate ameliora evident caracterizarea nodulilor suspecţi de a fi hepatocarcinoame. Problemele de diagnostic diferenţial faţa de un nodul hiperplazic de regenerare pe un ficat cirotic sunt adesea deosebit de dificile [24-27]. În caz de incertitudine, pentru nodulii sub 2 cm este recomandată realizarea unei biopsii ecoghidate

Pentru nodulii hepatici de peste 2 cm pe un ficat cirotic, unde prezenţa acestora este certificată prin două tehnici imagistice (cu prezenţa unei vascularizaţii arteriale), Consensul EASL Barcelona 2000 [28] consideră că biopsia nu este necesară, diagnosticul fiind evident. De aici şi necesitatea folosirii pentru diagnosticul HCC a tehnicilor imagistice complementare, CT şi, respectiv, RMN cu contrast, care vor demonstra existenţa unor noduli hipercaptanţi în faza arterială.

În practica clinică, cel mai adesea descoperim ecografic un nodul hepatic pe un ficat cirotic (sau la un pacient fără ciroză anterior diagnosticată), iar ulterior, prin folosirea CT-ului spiral cu contrast sau a RMN-ului cu dublu contrast, găsim elemente diagnostice certe (care fac biopsia hepatică inutilă). Folosirea dozării alfa feto-proteinei poate ajuta evaluarea, când atinge valoare patologică diagnostică (adică, peste 400ng/ml).

Metastazele hepatice pot fi decelate relativ simplu prin ecografie. În practică, ultrasonografia reprezintă prima metodă de diagnostic pentru căutarea unei eventuale diseminări metastatice hepatice la un pacient cu patologie malignă cunoscută. În caz de dubiu diagnostic sau existenţa unei ferestre ecografice hepatice mai precare, se completează evaluarea cu CT spiral cu contrast. Într-un studiu german (Bleck) [29], aproximativ 40% din metastazele hepatice descoperite ecografic erau hiperecogene, aproximativ 40% hipoecogene, aproximativ 15% izoecogene, iar restul aveau un aspect aproape transsonic ("chist-like").

În funcţie de tipul de tumoră care le generează, cele cu creştere şi împrăştiere rapidă sunt cel mai adesea hipoecogene (de la cancerul pancreatic, pulmonar, de sân sau limfom) (fig. 15), pe când cele cu dezvoltare lentă dau mai frecvent metastaze hiperecogene (cancerul de colon). Sub acţiunea chimioterapiei, aspectul metastazelor se poate modifica; ele pot deveni cu centrul necrotic (transsonic) sau se pot calcifica (metastazele hepatice din neoplasmul de colon tratat). Trebuie să reţinem că metastazarea se produce relativ rar într-un ficat cirotic [29].

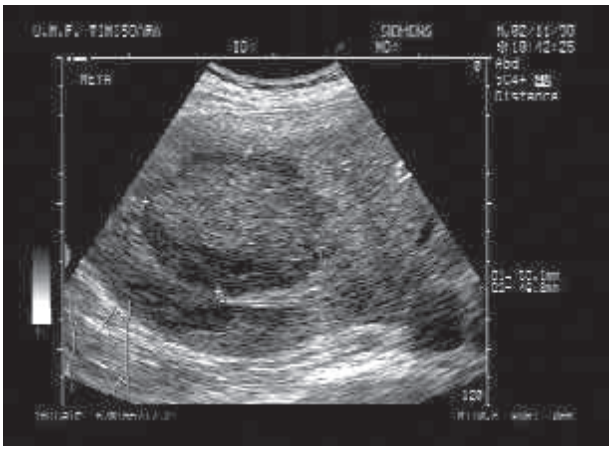

Fig.15. Metastază hepatică (imagine în cocardă la un pacient cu neoplazie cunoscută).
Liver metastasis („bull's eye" image in a patient diagnosed with neoplasic disease).

În practica clinică ne putem găsi în faţa a două situaţii particulare:

• un pacient cu o malignitate cunoscută, unde realizăm evaluarea ecografică a ficatului, pentru a descoperi eventualele metastaze;

• efectuând o ecografie întâmplătoare găsim imagini ultrasonice compatibile cu metastazele hepatice (pe care, de obicei, le confirmăm bioptic), iar apoi vom continua cu diverse investigaţii pentru a găsi punctul neoplazic primar.

Există discuţii asupra necesităţii biopsiei din formaţiunile hepatice cu aspect tipic de metastaze. În cazul unui cancer primar cunoscut (pancreas, plămân, sân, colon) şi dovedit bioptic, dacă găsim multiple imagini hepatice tipice pentru metastaze, a face o biopsie pare oarecum nejustificat. Dacă există un neoplasm cunoscut şi se descoperă unele leziuni hepatice, cu aspect incert, atunci biopsia ecoghidată are ca scop certificarea metastazării hepatice, care decide terapia şi prognosticul. În schimb, dacă descoperim diverse imagini hepatice suspecte de a fi metastaze, fără a avea o neoplazie cunoscută, biopsia confirmă histopatologic metastaza şi, în plus, aduce informaţii despre posibilul neoplasm primitiv.

Ameliorarea detecţiei metastazelor hepatice prin ultrasonografie se face folosind tehnica PIHI ("Pulse Inversion Harmonic Imaging"), cu ajutorul contrastului ecografic (SonoVue) [30]. Folosind această tehnică, grupul lui Oldenburg şi colab. [31] a crescut sensibilitatea ecografiei în detecţia de metastaze de la 69% la 90% ($p<0,001$), luând ca referinţă combinarea CT cu RMN hepatic. Totodată, prin această tehnică, la unele cazuri, contrastul ecografic a demonstrat metastaze hepatice nevizualizate anterior de celelalte tehnici imagistice.

d) Ecoghidarea unor proceduri diagnostice şi terapeutice din hepatologie

Folosirea ultrasonografiei ca mijloc de ghidare a unor proceduri diagnostice şi terapeutice are o vechime de aproximativ 30 de ani, atunci când Holm şi şcoala de ultrasonografie de la Copenhaga au introdus această metodă în practica clinică.

Deşi, de atunci a apărut folosirea CT pentru ghidarea unor proceduri diagnostice şi terapeutice, iar mai apoi chiar RMN-ghidarea, totuşi, în practica clinică, ecografia reprezintă principalul mijloc de ghidare. Avantajul ecografiei este că examinarea se face în timp-real ("real-time"), aparatul poate fi deplasat chiar la patul bolnavului, este neiradiantă (deci repetitivă) şi, nu în ultimul rând, este ieftină.

Ecoghidarea se poate face cu ajutorul unor dispozitive ataşate transductorului care direcţionează acul sau se poate folosi tehnica "la mână liberă". Prin ultrasonografie se pot asista proceduri diagnostice şi, respectiv, terapeutice.

I. Proceduri diagnostice ecoghidate abdominale

• biopsia hepatică *"ecoghidată"* în hepatopatii cronice;

• biopsia hepatică *"ecoasistată"* în hepatopatii cronice;

• biopsia ecoghidată a formaţiunilor tumorale din organe abdominale (ficat, pancreas, splină, retroperitoneu, ganglioni) realizată cu ace fine ("fine needle biopsy") sau cu ace de tip Tru-Cut;

• aspiraţia diagnostică a colecţiilor abdominale.

II. Proceduri terapeutice ecoghidate abdominale

• drenajul ecoghidat al colecţiilor abdominale;

• terapia percutană a chistelor hidatice hepatice, utilizând alcool absolut (PAIR);

• terapia percutană a tumorilor hepatice: alcoolizarea percutană (PEIT), injectarea de acid acetic intratumoral (PAAI) - ambele pentru hepatocarcinoame, ablaţia prin radiofrecvenţă (RFA) pentru hepatocarcinoame şi metastaze hepatice (în special cele din cancerul de colon), ablaţia tumorală laser şi prin microunde, crioablaţia.

Referinţe

1. Sepulveda-Flores RN, Vera-Cabrera L, Flores-Gutierrez JP et al. Obesity-related non-alcoholic steatohepatitis and TGG-beta1 serum levels in relation to morbid obesity. Ann Hepatol 2002; 1: 36-39.
2. Sporea I, Cijevschi Prelipcean C. Ecografia abdominala în practica clinică, ed. 2. Timişoara, Editura Mirton 2004.
3. Gaitini D, Lederman M, Baruch Y et al. Computerised analysis of liver texture with correlation to needle biopsy. European J Ultrasound 2005; 26: 197-202.

4. Mathiesen UL, Franzen LE, Aselius H et al. Increased liver echogenicity at ultrasound examination reflects degree of steatosis but not of fibrosis in asymptomatic patients with mild/moderate abnormalities of liver transaminasis. Dig Liver Dis 2002; 34: 516-522.
5. Gaitini D, Baruch Y, Ghersin E et al. Feasibility study of ultrasonic fatty liver biopsy: texture vs attenuation and backscatter. Ultrasound Med Biol 2004; 30: 1321-1327.
6. Lupsor M, Badea R, Tripon S et al. Ultrasonography contribution to evaluation of hepatic steatosis in diabetes mellitus patients. Rom J Hepatology 2005; 1: 23-31.
7. Wedemeyer H, Ockenga J, Frank H et al. Perihepatic lymphadenopathy: a marker of response to interferon alpha in chronic hepatitis C. Hepato-Gastroenterology 1998; 45: 1062-1068.
8. Gaiani S, Gramantieri l, Venturoli N et al. What is the criterion for differentiating chronic hepatitis from compensated cirrhosis? A prospective study comparing ultrasonography and percutaneous liver biopsy. J Hepatol 1997; 27: 979-985.
9. Sporea I, Gluhovschi Gh, Danila V et al. Ultrasonographical changes in patients with portal hypertension and esophageal varices. World Congress of Gastroenterology, Sydney 1990.
10. Sporea I, Mocanu D, Standolariu G et al. Is there any correlation between esophageal varices and the ultrasonographic dimensions of the portal vein? Gastroenterology Week Freiburg 1994.
11. Bolondi L, Gaiani S, Gebel M. Portohepatic vascular pathology and liver disease: diagnosis and monitoring. Eur J Ultrasound 1998; Suppl.3: 41-52.
12. Sporea I, Goldis A, Barbu N et al. Comparation of the gallblader wall in cirrhotic and malignant ascites. The 27-th Annual Meeting of the European Association for the Study of the Liver, Viena 1992.
13. Collier J, Sherman M. Screening for hepatocellular carcinoma. Hepatology 1998; 27: 273-278.
14. Strobel D, Kleinecke C, Hansler J et al. Contrast-enhanced sonography for the characterisation of hepatocellular carcinomas - correlation with histological differentiation. Eur J Ultrasound 2005; 26: 270-276.
15. Gebel M. *Ultrasound in Gastroenterology and Hepatology.* Berlin, Blackwell Wissenschafts-Verlag 2000.
16. Buscarini E, Buscarini L, Civardi G et al. Hepatic vascular malformations in hereditary hemorrhagic teleangiectasia: Imaging findings. Am J Roentgenol 1994; 163: 1105-1110.
17. Sporea I, Goldis A, Strain R. Valoarea examinării ultrasonografice pentru determinarea etiologiei icterului obstructiv. Simpozionul Național de Gastroenterologie, Iași 1992.
18. Sporea I, Molnar C, Goldis A. The sensitivity of ultrasound examination in the determination of obstructive jaundice etiology. 2-nd Postgraduate Course on Hepatology, Ljubljana, Slovenia, 1994.
19. Pasanen PA, Partanen KP, Pikkarainen PH et al. A comparison of ultrasound, computer tomography and endoscopic retrograde cholangiopancreatography in the differential diagnosis of benign and malignant jaundice and cholestasis. Eur J Surg 1993; 159: 23-29.
20. Sugiyama M, Atomi Y. Endoscopic ultrasonography for diagnosing choledocholithiasis: a prospective comparative study with ultrasonography and computed tomography. Gastrointest Endosc 1997; 45: 143-146.
21. Walker AT, Shapiro AW, Brooks DC et al. Bile duct disrupture and biloma after laparoscopic cholecystectomy: Imaging evaluation. AJR 1992; 158: 785-789.
22. Sporea I, Mocanu D, Standolariu G. Studiu ultrasonic privind prevalența hemangioamelor într-o populație adultă. I Conferință Națională de Ultrasonografie, Cluj-Napoca 1998.
23. Koito K, Namieno T, Morita K. Differential diagnosis of small hepatocellular carcinoma and adenomatous hyperplasia with power Doppler sonography. Am J Roentgenol 1998; 170: 157-161.
24. Strobel D, Krodel U, Martus P et al. Clinical evaluation of contrast-enhanced color Doppler sonography in the differential diagnosis of liver tumors. J Clin Ultrasound 2000; 28: 1-13.
25. Dietrich CF. Characterisation of focal liver lesions with contrast enhanced ultrasonography. Eur J Radiol 2004; 51 Suppl: S9-S17.
26. Burns PN, Wilson SR, Simpson DH. Pulse inversion imaging of liver blood flow: improvement method for characterizing focal masses with microbubble contrast. Invest Radiol 2000; 35: 58-71.
27. Isozaki T, Numata T, Kiba T et al. Differential diagnosis of hepatic tumors by using contrast enhancement patterns at US. Radiology 2003; 229: 798-805.
28. Bruix J, Sherman M, Llovet JM et al. EASL Panel Experts on HCC. Clinical management of hepatocellular carcinoma. Conclusion of the Barcelona-2000 EASL Conference. European Association for Study of the Liver. J Hepatol 2001; 35: 421-430.
29. Bleck JS. Hepatic metastases. În: Gebel M (ed). *Ultrasound in Gastroenterology and Hepatology,* Berlin, Blackwell Wissenschafts-Verlag 2000: 90-91.
30. EFSUMB Study Group. Guidelines for the use of contrast agents in ultrasound-January 2004. Ultraschall in Med 2004; 25: 249-256.
31. Oldenburg A, Hohmann J, Foert E et al. Detection of hepatic metastases with low MI real time contrast enhanced sonography and SonoVue. Eur J Ultrasound 2005; 26: 277-284.

The role of abdominal ultrasound in modern hepatology

Abstract

Abdominal ultrasound is an imaging method that has been used for almost 50 years and is still very useful in the assessment of abdominal pathology. In patients with abdominal distress, subsequent to an accurate anamnesis and the mandatory clinical exam, the opportunity to resort immediately to ultrasound is an advantage enabling the clinician to establish a quick and correct diagnosis.

In the field of hepatology, abdominal ultrasound is useful for the evaluation of jaundice and diffuse liver diseases, for the diagnosis of hepatic tumors or cysts, as well as for the ultrasound guidance of diagnostic and therapeutic maneuvers. Our paper reviews the role of abdominal ultrasound in hepatology.

Key words: hepatology, abdominal ultrasound, diffuse liver diseases, jaundice, hepatic cysts, hepatic tumors, ultrasound-guided maneuvers

Revista Română de Ultrasonografie
2006, Vol.8, nr.3, 111-117

Aportul ultrasonografiei în evaluarea preoperatorie a cancerelor mamare

Ildiko Agoston[1], Angelica Chiorean[2], S. Dudea[2], R. Badea[3]

1 - Clinica Radiologică, Spitalul Clinic Județean de Urgență Cluj-Napoca
2 - Catedra de Radiologie, UMF „Iuliu Hațieganu" Cluj-Napoca
3 - Catedra de Imagistică Medicală, UMF „Iuliu Hațieganu" Cluj-Napoca

Rezumat

Ecografia de înaltă rezoluție poate detecta leziuni mamare oculte clinic şi/sau mamografic, în special la pacientele cu sânii denşi, iar asocierea examenului ecografic cu cel mamografic, la acest grup de paciente, creşte procentul de cancere detectate. În aceste cazuri, ultrasonografia apreciază mai corect extinderea locală a procesului neoplazic, existența unor leziuni multifocale sau multicentrice.

Ultrasonografia este utilă în explorarea grupurilor ganglionare regionale şi permite, în majoritatea situațiilor, diferențierea ganglionilor metastatici de cei inflamatori. Puncțiile citologice ganglionare, ecoghidate au o sensibilitate şi specificitate crescută, iar un diagnostic pozitiv sugerează indirect caracterul invaziv al unei tumori mamare primare.

Utilizarea tehnicilor intervenționale ecoghidate, are numeroase avantaje comparativ cu ghidarea stereotactică, cum sunt: lipsa iradierii, cost mai redus, timpul mai scurt necesar efectuării manoperei, lipsa disconfortului pozițional şi a comprimării sânului.

Cuvinte cheie: cancer mamar, ecografie mamară, stadializare, screening, tehnici intervenționale

Introducere

Neoplasmul mamar este cel mai frecvent cancer întâlnit la femeile din Statele Unite şi Europa de Vest [1] şi reprezintă a doua cauză de deces prin cancer la femeile din America [2]. Incidența cancerului mamar este în continuă creştere pe plan mondial. Înțelegerea patologiei sale, a caracteristicilor morfologice precum şi a numeroşilor factori de risc, inclusiv istoricul familial, are un rol decisiv atât în detectarea precoce, stabilirea protocolului terapeutic, cât şi prevenirea acestuia [3].

Adresa pentru corespondență: Dr. Ildiko Agoston
Clinica de Radiologie
Spitalul Clinic Județean de Urgență Cluj
Str. Clinicilor 3 – 5
Cod 400006, Cluj-Napoca
E-mail: ildigabi@yahoo.com

Factori de risc pentru cancerul mamar

Majoritatea factorilor predispozanți pentru cancerul mamar sunt reprezentați de factorii hormonali, în particular de efectul estrogenilor asupra glandei mamare [1]. Factorii de risc pentru cancerul mamar pot fi împărțiți în factori

care nu pot fi influenţaţi şi factori asupra cărora se poate interveni. Factorii care nu pot fi modificaţi includ sexul feminin, înaintarea în vârstă, istoricul familial pozitiv, prezenţa unui cancer mamar în antecedentele personale patologice sau radioterapie pe regiunea toracică, originea Caucaziană, menarha precoce şi menopauza tardivă, nuliparitatea sau prima sarcină după vârsta de 30 de ani. Mutaţiile genetice care cresc riscul de cancer mamar au devenit subiect recent de cercetare. Între 3% şi 10% din cancerele mamare sunt asociate cu modificări la nivelul genelor BRCA1 sau BRCA2. Femeia purtătoare a acestei mutaţii are un risc de 50% de a face cancer mamar înainte de vârsta de 70 de ani. Anumiţi factori de risc, cum sunt terapia de substituţie hormonală, terapia contraceptivă, lipsa alăptării, consumul excesiv de alcool, supraponderea, sedentarismul, pot fi influenţaţi. De reţinut că există şi posibilitatea ca o persoană fără nici un factor de risc să dezvolte cancer mamar [4]. Cancerul mamar la bărbaţi este similar cu cel de la femeie din punct de vedere al etiologiei, istoricului familial, prognosticului şi tratamentului [5].

Metode de screening

Screening-ul adecvat şi detectarea precoce a cancerului mamar constituie cel mai bun arsenal pentru reducerea mortalităţii asociate cu această boală [4].

Screening-ul constă în evidenţierea bolii înainte de apariţia simptomelor şi reprezintă cheia depistării precoce a cancerului mamar, în stadii terapeutice. În funcţie de vârstă şi de prezenţa factorilor de risc, screening-ul poate include autoexaminarea glandei mamare, examenul clinic mamar efectuat de medic, examenul mamografic sau alte examinări, precum ecografia mamară şi rezonanţa magnetică [6].

Stadializare

Stadializarea reprezintă metoda medicală de evaluare a dimensiunii şi localizării neoplaziei. Identificarea stadiului neoplaziei reprezintă unul dintre cei mai importanţi factori pentru selectarea opţiunilor terapeutice. Pentru a stadializa cancerul, Comitetul Asociaţiei Americane de Cancer foloseşte sistemul de clasificare TNM, cu următoarea semnificaţie:

T = dimensiunea tumorii depistate. Litera T este urmată de o cifră între 0 şi 4, care descrie dimensiunea tumorii şi măsura în care aceasta se extinde la piele sau peretele toracic de sub glanda mamară.

• TX = tumora nu poate fi evaluată (exulcerare)
• T0 = tumora nu se poate evidenţia
• Tis = carcinom in situ
• T1 = tumora are diametrul de maximum 2 cm
• T2 = tumora are diametrul cuprins între 2 şi 5 cm
• T3 = tumora are diametrul mai mare de 5 cm
• T4 = tumoră de orice dimensiune care invadează peretele toracic sau limfoganglionii pectorali.

N = adenopatii palpabile. Litera N este urmată de cifre de la 0 la 3 şi indică în ce măsură cancerul interesează ganglionii limfatici adiacenţi şi dacă aceştia, la rândul lor, invadează ţesuturile axilei.

• NX = limfonodulii nu pot fi evaluaţi (de exemplu, au fost excizaţi anterior)
• N0 = limfonodulii nu sunt invadaţi
• N1 = limfonodulii axilari ipsilaterali sunt invadaţi, dar sunt încă mobili
• N2 = limfonodulii axilari ipsilaterali sunt invadaţi şi invadează structurile adiacente
• N3 = sunt invadaţi limfonodulii lanţului ganglionar mamar intern ipsilateral sau cei ipsilaterali supraclaviculari.

M = metastaze. Litera M va fi urmată de cifrele 0 sau 1, indicând dacă există sau nu metastaze la distanţă (plămân, os sau limfoganglionii care nu sunt implicaţi în drenajul limfei glandei mamare tumorale).

• MX = nu se poate evalua prezenţa metastazelor
• M0 = fără metastaze la distanţă
• M1 = există metastaze la distanţă

Stadiul cancerului mamar descrie dimensiunea şi extinderea acestuia. Sistemul de stadializare numerică este cuprins între 0 şi IV.

• Stadiul 0 sau „in situ": literal, „in situ" înseamnă „pe loc". Cancerul în stadiu 0 este un cancer care nu depăşeşte sistemul ductal mamar. În ţările în care există programe de screening, 15- 20% dintre cancerele mamare depistate prin examen clinic sau radio-imagistic sunt în stadiul 0 (cea mai precoce formă de cancer mamar).

• Stadiul I: tumoră mai mică de 2 cm, fără interesare ganglionară şi fără metastaze la distanţă.

• Stadiul II: tumoră cu dimensiuni cuprinse între 2 şi 5 cm, fără interesare ganglionară (Stadiul IIA) sau cu interesare ganglionară de aceeaşi parte cu tumora (Stadiul IIB), dar fără metastaze la distanţă.

• Stadiul III: tumoră mai mare de 5 cm, cu interesare ganglionară de aceeaşi parte cu tumora mamară (Stadiul IIIA) sau cu invazia peretelui toracic (Stadiul IIIB), fără metastaze la distanţă.

• Stadiul IV: metastaze la distanţă (os, creier, ficat, plămân), indiferent de dimensiunea tumorii sau de interesarea limfoganglionilor.

Comitetul Asociaţiei Americane de Cancer, în colaborare cu Uniunea Internaţională împotriva Cancerului, au stabilit următoarea relaţie între cele două sisteme, literală şi numerică, de stadializare a cancerului:

• Stadiul 0 corespunde cu TisN0M0;
• Stadiul 1 corespunde cu T1N0M0;
• Stadiul IIA corespunde cu T0N1M0 sau T1N1M0 sau T2N0M0;

• Stadiul IIB corespunde cu T2N1M0, T3N0M0;

• Stadiul IIIA corespunde cu T0N2M0 sau T1N2M0 sau T2N2M0 sau T3N1/N2M0;

• Stadiul IIIB corespunde cu T4 oriceN M0 sau orice T N3M0, iar

• Stadiul IV corespunde la orice T orice N M1.

În funcție de stadiul cancerului mamar, se poate prezice rata de supraviețuire la 5 ani, fiind nevoie, desigur, să ținem cont şi de statusul medical individual al fiecărei paciente. În stadiul 0, supraviețuirea la 5 ani este de 100%, în stadiul I este de 98%, în stadiul IIA de 88%, în IIB de 76%, în IIIA de 56%, în IIIB de 49%, iar în stadiul IV rata de supraviețuire la 5 ani este de doar 16%. După 7 ani, rata de supraviețuire descreşte pentru fiecare stadiu. Media de supraviețuire după 7 ani pentru cancerul mamar în Stadiul I este de 92%, în Stadiul II este de 71%, în Stadiul III este de 39%, iar în Stadiul IV de 11%. Cercetătorii au dezvoltat constant noi alternative terapeutice care prelungesc supraviețuirea în cancerul mamar [7], rolul cel mai important avându-l introducerea programelor de screening. Evident, rata de supraviețuire este influențată şi de tipul histopatologic de cancer [3].

Histopatologie

Cea mai frecventă formă histopatologică de cancer, reprezentând 75% dintre cancerele mamare, este carcinomul ductal invaziv. 15% dintre cancerele mamare sunt de tip carcinom lobular invaziv, iar 10% sunt reprezentate de formele speciale de carcinoame: mastita carcinomatoasă, carcinom apocrin, mucinos, medular, tubular, sarcom, limfom, boala Paget, carcinom cu celule scuamoase, metastazele de la alte organe etc. [8].

Metode de diagnostic – mamografia şi ultrasonografia

Pentru stabilirea diagnosticului şi stadializarea cancerului mamar se poate recurge la examen clinic, mamografie, ecografie mamară şi a regiunii axilare, sub- şi supraclaviculare, latero-cervicale şi a lanțului ganglionar mamar intern, la rezonanța magnetică a glandei mamare etc.

Mamografia, care utilizează razele X pentru a obține imaginea radiologică a glandei mamare, rămâne şi în prezent standardul de aur în screening-ul mamar, deoarece poate să evidențieze tumorile mamare înaintea expresiei lor clinice, în special după vârsta de 40 de ani [2]. Sânul dens mamografic reprezintă atât sursă de rezultate fals-negative, cât şi un indicator de risc crescut pentru cancerul mamar [9]. Densitatea parenchimului mamar este evaluată conform clasificării Colegiului American de Radiologie BI-RADS (Breast Imaging Reporting and Data System), pe o scară de la 1 la 4, cu cifra 4 reprezentând țesutul mamar extrem de dens „care poate ascunde o leziune pe mamografie", cifra 3 reprezentând țesutul mamar heterogen dens „care poate scădea senzitivitatea mamografiei", cifra 2 reprezintă prezența densităților fibro-glandulare împrăştiate, la cifra 1 fiind clasat sânul care este aproape în întregime adipos. Deşi reprezintă metoda de elecție pentru screening-ul cancerului mamar, mamografia prezintă limite semnificative când este folosită ca mijloc izolat de diagnostic [10]. Există un procent (10-12%) de cancere mamare, uneori cu mase mamare palpabile, care nu sunt detectate mamografic (rezultate fals-negative), denumite cancere mamare oculte mamografic [11] şi care se constată în special sub vârsta de 40 de ani sau sub terapie hormonală de substituție, când densitatea glandei mamare este crescută. Mamografia reprezintă metoda diagnostică de elecție pentru detectarea şi clasificarea microcalcificărilor. Microcalcificările suspecte de malignitate sunt vermiculare, pleiomorfe, asociate sau nu cu alte elemente care ridică suspiciune de malignitate pe mamografie. Acestea sunt reprezentate de opacități cu margini spiculate, imprecis delimitate față de țesuturile din jur, fie de arii de distorsiune sau asimetrie stânga – dreapta, care obligă la efectuarea de incidențe suplimentare, la clişee cu imagini mărite, țintite.

Este recomandat ca sânii de tip 3 şi 4 să fie examinați şi ecografic [12]. Reținerea față de expunerea la radiații şi disconfortul dat de comprimarea sânului, ambele asociate cu examenul mamografic, sunt evitate prin examenul ecografic al sânului. Țesutul glandular este hiperecogen comparativ cu țesutul adipos şi, deoarece carcinoamele sunt cel mai frecvent hipoecogene, ele pot fi uşor de detectat ecografic în sânii cu structură glandulară bogată. Diferențierea ecografică a maselor solide benigne de cele maligne se poate face utilizând sistemul BI-RADS ecografic (există câte o clasificare BI-RADS a leziunilor mamare şi pentru mamografie şi pentru rezonanță magnetică), care clasifică leziunile decelate ecografic în 6 categorii [13], după cum urmează (tabel 1):

Tabel 1. Clasificarea ecografică a leziunilor mamare focale

Categorie BI-RADS ecografică	Descriere ecografică a leziunii
1	Fără leziuni decelabile ecografic
2	Leziune tipic benignă
3	Leziune probabil benignă
4a	Leziune cu suspiciune scăzută de malignitate
4b	Leziune cu suspiciune moderată de malignitate
4c	Leziune cu suspiciune crescută de malignitate
5	Leziune sugestivă pentru malignitate
6	Leziune malignă, confirmată anatomo-patologic

O leziune mamară ridică suspiciunea de malignitate când are următoarele caractere ecografice: hipoecogenitate marcată (1/3 sunt izoecogene, foarte rar hiperecogene) comparativ cu ţesutul adipos, ecostructură inomogenă, contur spiculiform cu spiculi hipo- sau hiperecogeni, ligamente Cooper adiacente îngroşate, microlobulaţii, delimitare flu, chenar ecogen peritumoral, diametrul antero-posterior mai mare decât diametrul transversal, invadarea planurilor învecinate, incompresibilitate (la apăsarea cu transductorul), atenuare acustică posterioară, componentă ductală cu ducte dilatate, sinuoase, ramificate, invazie tegumentară (fig. 1).

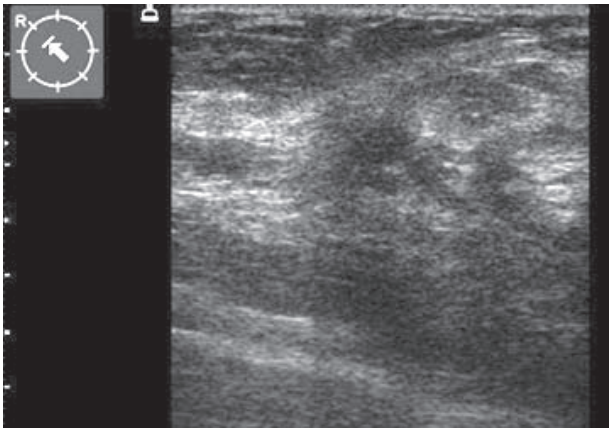

Fig.1. Leziune malignă în sân cu structură glandulară densă.
Malignant lesion in dense breast tissue.

Prin ecografie Doppler şi Power se poate caracteriza vascularizaţia tumorii.

Prezenţa unei imagini ecografice cu unul sau mai multe dintre caracterele enumerate, impune efectuarea fie a puncţiei percutane citologice sau histologice ecoghidate, care permite maximum de eficienţă cu risc minim, fie excizia chirurgicală (obligatorie pentru leziunile încadrate în clasa BI-RADS V), pentru examenul anatomopatologic al leziunii.

Puncţia citologică se practică în cazul leziunilor care se pot palpa clinic pentru a recolta celule care vor fi examinate citologic la microscop. Biopsiile mamare ghidate ecografic sunt mai puţin costisitoare decât cele efectuate sub ghidaj stereotactic (care presupun iradierea sânului) sau decât biopsiile chirurgicale (care au dezavantajul că sânul rămâne deformat şi cu cicatrice). În plus, biopsia ecoghidată are multe avantaje comparativ cu biopsia sub ghidaj stereotactic, constând în vizualizarea în timp real a plasării acului, oferă confort mai mare pentru pacient şi are o durată mai scurtă a procedurii. Biopsiile ghidate ecografic se efectuează, de câţiva ani, folosind ace sau pistoale automate cu ace de calibre variate, cele mai groase fiind de 14G (fig. 2).

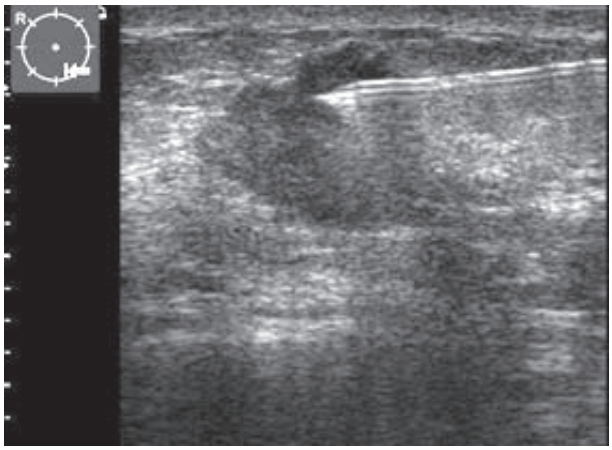

Fig.2. Biopsie ghidată ecografic.
Ultrasound guided biopsy.

Recent a devenit disponibilă metoda de aspirare cu vacuum, aplicabilă şi biopsiilor ghidate ecografic (cu mamotom). Mecanismul de aspirare prin vacuum furnizează eşantioane histologice mai mari decât cele obţinute cu pistolul automat, eşantioanele fiind continue, cu posibilitatea obţinerii unui diagnostic histologic mai exact [14], ceea ce creşte acurateţea diagnosticului.

Ecografia mamară poate stabili dacă leziunea malignă este unică sau multiplă. Cancerul se numeşte multicentric atunci când leziunile apar în cadrane diferite şi, respectiv, multifocal, cînd leziunile multiple apar în acelaşi cadran (fig. 3-5).

Statusul limfoganglionilor reprezintă cel mai important factor prognostic la pacientele cu cancer mamar. Ecografic se pot investiga diferitele grupuri ganglionare aferente

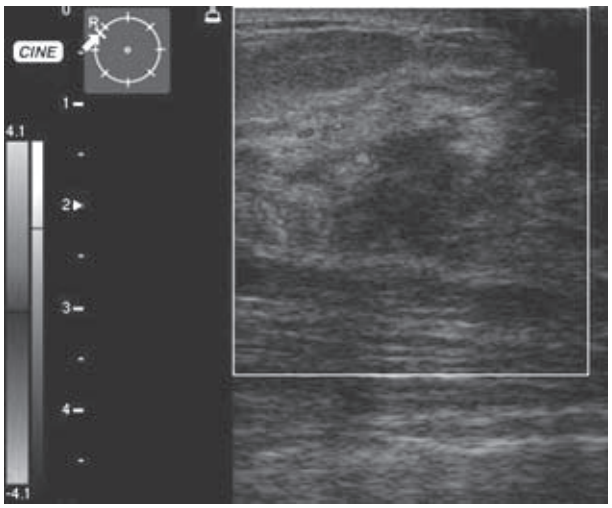

Fig.3. Carcinom multicentric: leziune malignă în cadrane diferite.
Multicentric carcinoma: malignant lesion in different breast portions.

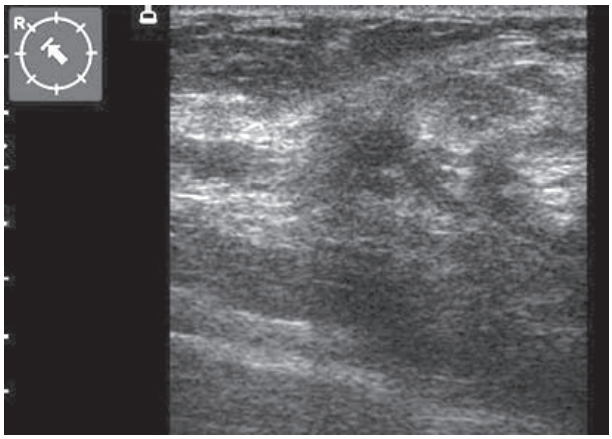

Fig.4. Aceeaşi pacientă: altă localizare a leziunii maligne.
Same patient: different site of the malignant lesion.

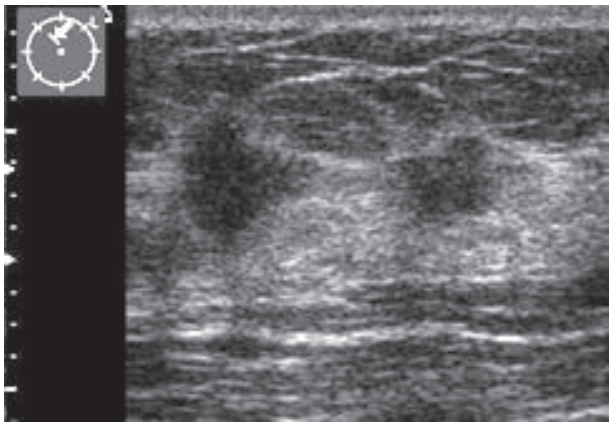

Fig.5. Carcinom multifocal: două leziuni în acelaşi cadran.
Multifocal carcinoma: two lesions in the same breast portion.

glandei mamare: intramamari, axilari, supraclaviculari şi mamari interni. De-a lungul lanţului axilar se pot identifica trei nivele ganglionare: nivelul I - lateral de muşchiul pectoral, nivelul II - situat sub pectoralul mic şi nivelul III - situaţi pe o arie mică delimitată între muşchiul pectoral mic şi vena axilară. Peste 30% dintre pacientele cu adenopatii metastatice localizate în nivelul II şi III, au nivelul I liber de metasteze. Investigarea lanţului ganglionar mamar intern este necesară la pacientele cu neoplasm situat în cadranele interne şi în cadranul central care, frecvent, au ganglionii axilari liberi de metastaze. Evaluarea ecografică a limfoganglionilor axilari, atât în scară gri, cât şi Doppler color, permite o acurateţe diagnostică mai mare de 80%. Limfoganglionii tipic tumorali au formă rotundă, sunt hipoecogeni, omogeni. Ridică semne de suspiciune de invazie limfonodulii care îşi pierd hilul ecogen sau prezintă

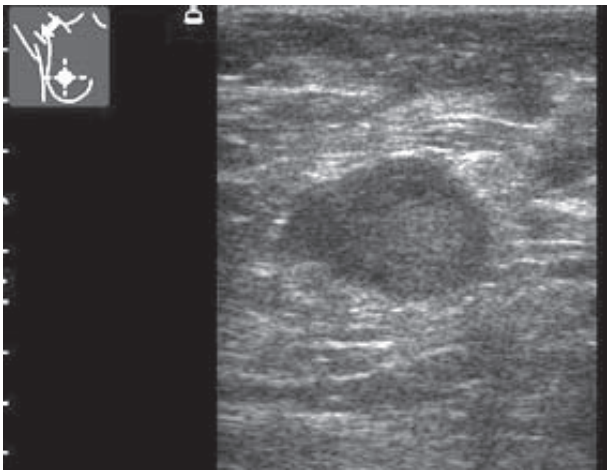

Fig.6. Adenopatie axilară metastatică.
Metastatic axillary lymph node.

corticala neregulată, îngroşată (fig. 6). Pentru confirmare diagnostică se practică puncţie citologică [15].

Principalele *avantaje* ale ecografiei mamare sunt: reprezintă o metodă neiradiantă, neinvazivă, este o examinare în timp real care se poate repeta oridecâteori este nevoie, nu depinde de ciclul menstrual, are cost redus comparativ cu rezonanţa magnetică şi complianţă mare din partea pacientelor. Câteva studii sugerează că ecografia are rol în şi screening-ul cancerului mamar la pacientele cu risc crescut pentru cancer mamar. Rata de detectare a cancerului mamar prin ecografie este de 0,3% [12] - 0,41% [16] la populaţia asimptomatică, cu aspect mamografic normal.

Principalele *limite* ale ecografiei sunt sensibilitatea redusă în sânul mare, adipos, posibilitatea ca o leziune malignă să imite o leziune benignă (carcinomul medular şi carcinomul coloid), faptul că detectează cu dificultate microcalcifierile neasociate cu opacitate pe mamografie şi că este o examinare operator dependentă.

Evaluarea leziunilor multiple se face cu acurateţe mai mare prin rezonanţă magnetică. Rezonanţa magnetică, defineşte mai bine atât tumorile multifocale, cât şi extensia tumorală intraductală şi reprezintă cea mai sensibilă metodă pentru detectarea tumorilor mici [17]. Limitele rezonanţei magnetice sunt reprezentate de accesul limitat la examinare datorită numărului redus de aparate şi costul crescut al examinării. De asemenea, examinarea nu se poate efectua la paciente cu claustrofobie sau purtătoare de pace-maker, este consumatoare de timp, nu poate identifica microcalcifierile şi necesită administrarea substanţei de contrast. Puncţia biopsie ghidată prin rezonanţă magnetică este dificil de executat tehnic deoarece nu este o manoperă în timp real, pentru verificarea poziţiei acului

este necesară repetarea examinării, necesită instrumentar neferomagnetic (indisponibil, cel mai adesea). Din acest motiv, este indicat ca o leziune depistată prin rezonanță magnetică să fie investigată ecografic țintit şi, apoi, efectuată puncția prin ecoghidaj [18].

Concluzii

Sensibilitatea examenului mamografic în detectarea cancerului mamar scade semnificativ cu creşterea densității glandei mamare. Ultrasonografia mamară creşte semnificativ procentul de detectare al cancerelor mici şi în stadii mai precoce la pacientele cu sânii denşi. Deşi rezonanța magnetică este cea mai sensibilă tehnică imagistică pentru detectarea tumorilor mici, nu este necesară examinarea preoperatorie de rutină prin rezonanță magnetică (care este costisitoare) pentru majoritatea pacientelor, dacă se combină examenul mamografic cu ecografia mamară bilaterală [17]. Recomandarea pentru examinare prin rezonanță magnetică poate fi restrânsă la cazurile problematice (sâni operați, cu distorsiuni postoperatorii) cu țesut glandular dens, femei cu factori de risc pentru cancerul mamar.

Îmbunătățirea calității imaginii prin progres tehnologic permite extinderea indicațiilor pentru examinarea ultrasonografică a glandei mamare. Sunt incluse aici caracterizarea tumorilor, stadializare preoperatorie, diagnosticul intervențional, precum şi monitorizarea pacientelor după tratamentul cancerului mamar. Până la momentul actual doar mamografia îndeplineşte condițiile pentru a realiza screening-ul populației pentru cancer mamar. Totuşi, ecografia cu aparatură cu rezoluție înaltă, efectuată de personal cu experiență, îmbunătățeşte gradul de detectare a cancerului mamar în stadiu precoce. De aceea, înainte de a introduce screening-ul ecografic de calitate înaltă şi cu eficiență crescută pentru diagnosticul acestei patologii, sunt necesare reglementări şi implementarea unui sistem de control al calității [19].

Referințe

1. Earl H. Breast Cancer Introduction from Radiographic Pathology Index. www.e-radiography.net/radpath/b/breast_cancer.htm.
2. Apantaku LM. Breast Cancer Diagnosis and Screening. Am Fam Physician 2000; 62(3): 596-602, 605-6.
3. Saxena S, Rekhi B, Bansal A, Bagga A, Chintamani, Murthy NS. Clinico-morphological patterns of breast cancer including family history in a New Delhi hospital, India - A cross-sectional study. World J Surg Oncol. 2005; 3: 67.
4. Dolinsky C. Breast Cancer: The Basics; 2006, http://www.oncolink.org – Breast Cancer Information and Resources.
5. Roubidoux MA, Patterson SK. Breast Cancer, Male. 2005, http://www.eMedicine.com.
6. Breast cancer: Screening and diagnosis; http://www.mayoclinic.com – Breast cancer – MayoClinic.com.
7. Breast cancer diagnosis - Staging and Survival Rates of Breast Cancer. Martie 2005, http://www.imaginis.com/breasthealth.
8. Madjar H, Jellins J. The practice of breast ultrasound: techniques, findings, differential diagnosis. Stuttgart-New York, Thieme 2000: 151.
9. Crystal P, Strano SD, Shcharynski S, Koretz MJ. Using sonography to screen women with mammographically dense breasts. AJR 2003; 181: 177-182.
10. Singhal H, Thomson S. Breast cancer evaluation. 2004, http://www.eMedicine.com
11. Sim LSJ, Hendriks JHCL, Fook-Chong SMC. Breast ultrasound in women with familial risk of breast cancer. Ann Acad Med Singapore 2004; 33: 600-606.
12. Kaplan SS. Clinical utility of bilateral whole-breast us in the evaluation of women with dense breast tissue. Radiology 2001; 221: 641-649.
13. Cynthia L, Rapp BS. Sonography of the breast. Official Proceedings - Society of Diagnostic Medical Sonography's 17th Annual Conference, Dallas, Texas 2000: 57-67.
14. Philpotts LE, Hooley RJ, Lee CH. Comparison of automated versus vacuum-assisted biopsy methods for sonographically guided core biopsy of the breast. AJR 2003; 180: 347-351.
15. Rizzatto GJ. Towards a more sophisticated use of breast ultrasound. Eur Radiol 2001; 11: 2425-2435.
16. Buchberger W, Niehoff A, Obrist P, DeKoekkoek-Doll P, Dunser M. Clinically and mammographically occult breast lesions: detection and classification with high-resolution sonography. Semin Ultrasound CT MR 2000; 21: 325-336.
17. Hlawatsch A, Teifke A, Schmidt M, Thelen M. Preoperative assessment of breast cancer: sonography versus MR imaging. AJR 2002; 179: 1493-1501.
18. Malur S, Wurdinger S, Moritz A, Michels W Schneider A. Comparison of written reports of mammography, sonography and magnetic resonance mammography for preoperative evaluation of breast lesions, with special emphasis on magnetic resonance mammography. Breast Cancer Res 2001; 3: 55-60.
19. Madjar H. Advantages and limitations of breast ultrasound. Gynakol Geburtshilfliche Rundsch 2002; 42: 185-190.

The role of ultrasound in the preoperative assessment of breast cancer

Abstract

High-resolution sonography may detect clinically and/or mammographically occult breast lesions, especially in women with dense breast tissue, and the combination of breast ultrasound with mammography in this patient group increases the percentage of breast cancers detected. In such cases, breast ultrasound assesses more accurately the local expansion of neoplasia and the existence of multifocal and multicentric lesions.

Ultrasound can be used to predict the regional lymph node status and, in most cases, it enables to differentiate between metastatic and reactive nodes. Ultrasound-guided fine needle aspiration cytology has an increased sensitivity and specificity, and positive nodes indirectly suggest the invasive feature of the primary lesions.

Ultrasound guided procedures have several advantages as compared to stereotactic guided biopsies, such as the absence of the irradiation, low cost, shorter time required for the procedure, reducing patient discomfort and absence of the breast compression.

Key words: breast cancer, breast ultrasound, staging, screening, sonography guidance

Revista Română de Ultrasonografie
2006, Vol.8, nr.3, 119-126

Leziuni mamare intraductale – aportul ultrasonografiei în depistare, evaluare şi diagnostic

Raluca Roman[1], Angelica Chiorean[2], Magda Duma[1], Sorin Dudea[2], Radu Badea[3]

1 - Clinica Radiologică, Spitalul Clinic Judeţean de Urgenţă Cluj Napoca
2 - Catedra de Radiologie, UMF ,,Iuliu Haţieganu" Cluj Napoca
3 - Catedra de Imagistică, UMF ,,Iuliu Haţieganu" Cluj Napoca

Rezumat

Leziunile proliferative intraductale crează probleme de diagnostic datorită faptului că structuri papilare intracanalare pot fi întâlnite atât în afecţiuni benigne, cum sunt papiloamele sau hiperplazia epitelială ductală, cât şi maligne, de tipul carcinomului ductal in situ (CDIS), uneori diferenţierea imagistică fiind dificil de realizat. Aceste leziuni reprezintă o patologie rar întâlnită, important de depistat, unele tipuri prezentând riscul de dezvoltare a unui neoplasm mamar.

Ultrasonografia, în special prin utilizarea tehnicii ductale de scanare radiară, prezintă avantaje atât faţă de mamografie, cât şi faţă de galactografie, fiind mult mai sensibilă şi oferind o mai bună abordare a diagnosticului. La pacientele cu CDIS, ecografia ductală este, în mod particular, utilă pentru depistarea modificărilor intracanalare, în special în absenţa microcalcificărilor la examenul mamografic şi pentru evaluarea extinderii intraductale a acestora, fiind capabilă să depisteze leziuni milimetrice, majoritatea oculte mamografic.

Cuvinte cheie: sân, ecografie, intraductal, papilom, hiperplazie epitelială, carcinom ductal in situ

Introducere

În examinarea glandei mamare, mamografia ocupă rolul principal, fiind considerată standardul de aur în explorarea sânului. Rata rezultatelor mamografice fals negative, estimată la 5-15%, mai frecventă la femeile cu sân dens mamografic, a dus la folosirea unor metode imagistice complementare cum sunt ultrasonografia şi imagistica prin rezonanţă magnetică (IRM). Apariţia şi dezvoltarea unor aparate de ecografie performante, de mare rezoluţie, introducerea tehnicii ecografiei ductale, precum şi imbunătăţirea experienţei medicilor în ceea ce priveşte ultrasonografia mamară, au dus la o creştere semnificativă a sensibilităţii si specificităţii metodei.

Adresa pentru corespondenţă: Dr. Raluca Roman
Clinica Radiologică, SCJU
Str. Clinicilor 1-3
400006 Cluj Napoca
E-mail: ralucaroman@medinews.com

Anatomie ultrasonografică. Tehnică

Sânul, organ superficial, uşor accesibil diverselor metode de examinare imagistică, are o structură complexă, fiind compus din ţesut adipos, ţesut conjunctiv de susţinere şi din ţesut glandular mamar propriu-zis, alcătuit din aproximativ 15-20 de lobi, cu dispoziţie radiară, ca ,,petalele de

margaretă" centrate în jurul regiunii areolare [1]. Această dispoziție radiară stă la baza tehnicii ecografiei ductale, introdusă de profesorul M. Teboul.

Lobul glandular mamar are o formă alungită, cu baza orientată spre periferie si vârful spre mamelon, conectat la fascia superficială prin ligamentele Cooper [1]. În structura lobilor se găsesc unitățile terminale ducto-lobulare (UTDL) şi arborele ductal sau axele galactofore, care se ramifică dinspre mamelon, de la nivelul sinusului retroareolar, înspre periferie, în 6-10 canale galactofore largi. Canalele galactofore principale se ramifică apoi în ducte terminale si ductule, cu un traiect discret tortuos, mai mult sau mai puțin paralel cu tegumentul. Aceste structuri canalare sunt tapetate de un strat subțire de celule epiteliale aşezat pe o membrană bazală [1,2].

Atât carcinomul mamar, cât şi majoritatea din leziunile benigne ale glandei mamare, au proprietatea comună de a fi inițiate la nivelul acestui epiteliu ce tapetează peretele ductal şi unitățile terminale ducto-lobulare, respectiv de a se dezvolta în şi de-a lungul acestor structuri canalare. De aceea, din punct de vedere imagistic este important ca arborele ductal sa fie analizat atent, în mod direct, pentru depistarea modificărilor în stadii incipiente.

Din nefericire, celelalte metode imagistice convenționale cum sunt mamografia, scinti-mamografia sau galactografia, nu reuşesc să vizualizeze structurile epiteliale, aceasta fiind principala lor deficiență [2].

Ultrasonografia oferă posibilitatea de a „privi" traiectele ductale atât în interiorul lor, cât şi structurile direct periductale, de a studia lobulii şi, grație introducerii tehnicii de examinare radiară, pe ace de ceasornic (aşa numita ecografie ductală), este posibilă detectarea şi localizarea cu precizie a unei leziuni chiar foarte mici, uneori ocultă mamografic şi chiar IRM [1,3].

Examinarea se efectuează cu transductoare liniare dedicate părților moi, cu frecvență înaltă (7,5-10-13 MHz), ideal cât mai lungi, pentru a acoperi cât mai mult din traiectul ductului. Scanarea se efectuează radiar, se aplică o compresiune suficientă pentru a elimina artefactele, iar cu transductorul poziționat perpendicular pe tegument se realizează atât mişcări lente de translație de-a lungul axului lobului, cât şi mişcări de înclinare laterale, pentru a analiza structurile înconjurătoare, dar urmărind în permanență traiectul ductal [2].

Unii autori indică folosirea de gel mai cald pentru a preveni spasmul ductal, iar în regiunea mamelonară, datorită umbrei acustice intense dată de mamelon, fie se realizează diverse artificii de poziție a transductorului, fie se foloseşte un sistem „stand-off" pentru a imbunătăți imaginea [4].

Arborele ductal apare ultrasonografic format din traiecte canalare cu perete fin, cu un diametru sub 2 mm, intens hipoecogene, vizibile în special central, dar nedetectabile, de cele mai multe ori, spre periferie. În mod fiziologic, în afara perioadei de lactație, ductele lactifere sunt parțial colabate. Modificări ciclice ale acestor structuri ductale pot apărea la fiecare ciclu menstrual. Ultrasonografic se poate evidenția o dilatare moderată în a doua perioadă a ciclului, însă la cele mai multe dintre femei aceste modificări nu sunt sesizabile ecografic. În ultimul trimestru de sarcină şi în lactație, ductele cresc atât numeric, cât mai ales în diametru, rezultând un aspect de ectazie ductală difuză, fiziologică (fig. 1) [4,5].

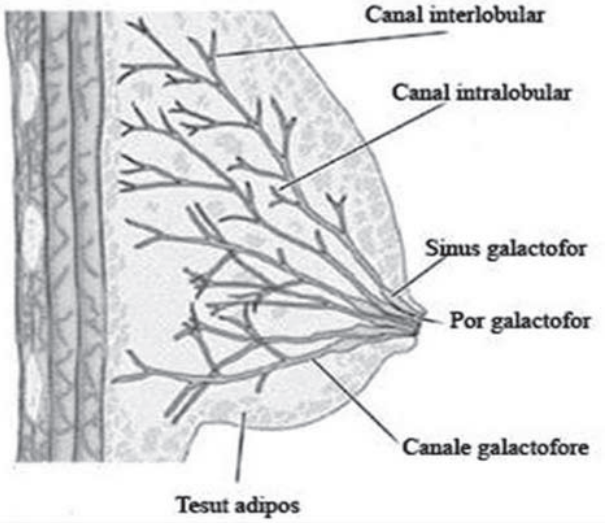

Fig.1. Structura normală a arborelui ductal intramamar.
Normal anatomy of the breast ductal system.

Patologia proliferativă intraductală

Clinic, unele paciente cu leziuni intraductale, în special cele cu papilom central, pot prezenta secreție mamelonară. În majoritatea cazurilor, însă, sunt fie asimptomatice, fie prezintă simptome nespecifice cum ar fi: mastodinia, nodul sau placard palpabil etc.[3,6].

Leziunile proliferative cu dezvoltare în interiorul sistemului canalar glandular al sânului pot fi încadrate în 3 categorii:

1.leziuni papilare macroscopice sau papiloame
2.hiperplazia epitelială
3.carcinomul ductal in situ (CDIS) şi carcinomul papilar

1. Papiloamele constituie o patologie rară, întâlnită într-un procent de 1-1,5% din totalul leziunilor mamare. Se dezvoltă ca proliferări polipoidale intraluminale ale epiteliului ductal, cu stromă abundentă, care prezintă un ax fibrovascular, unic sau ramificat în interior [7,8].

Cel mai frecvent aceste structuri sunt localizate central, în canalele galactofore principale sub- şi paramamelonar,

cu dimensiuni variabile, de la 2 mm până la diametrul maxim de 2-3 cm [3,9]. Există 4 categorii de papiloame:

- papilomul solitar, în general localizat central
- papiloamele multiple periferice
- papilomatoza juvenilă
- adenomul papilar al mamelonului

Papilomul solitar central, cel mai frecvent observat în intervalul de vîrstă 30-50 ani, se manifestă uneori clinic cu secreţie mamelonară seroasă sau sero-sanguinolentă (acest simptom fiind întâlnit la 5% din femei, în 40-70% din cazuri fiind vorba de un papilom şi doar în 1-23% fiind dat de un CDIS) [7]. Acest tip de papilom mamar nu este considerat ca fiind leziune premalignă, însă poate asocia hiperpalzie epitelială atipică sau chiar CDIS, evoluând în 4% din cazuri spre un carcinom papilar sau alte tipuri de neoplasme [10].

Papiloamele intraductale multiple constituie 10% din totalul leziunilor papilare, tind să apară la persoanele tinere, sunt localizate mai frecvent periferic şi se asociază rar cu secreţie mamelonară (sub 20% din cazuri), fiind oculte mamografic şi galactografic.

În aceste cazuri, mai multe studii (Carter, Hagensen) demonstrează coexistenţa modificărilor difuze de displazie fibro-chistică şi faptul că în comparaţie cu papilomul central, aceste leziuni par a fi susceptibile la dezvoltarea unui carcinom mamar într-un procent mai mare, de circa 10% [7].

Papilomatoza simplă e un termen folosit pentru a descrie focare microscopice de hiperplazie intraductală cu arhitectură papilară. Aceste leziuni sunt incluse de Dupont şi Page în categoria leziunilor proliferative fără atipii [7].

Papilomatoza juvenilă sau *„Swiss cheese disease*" reprezintă o patologie extrem de rară, care afectează femeile de la 10-44 ani, cu vârsta medie de apariţie de 26 ani. Se prezintă ca o masă palpabilă periferică, clinic cu caractere de benignitate, ecografic heterogenă, alcătuită din chiste, ducte dilatate, hiperplazie intraductală şi adenoză sclerozantă. Un sfert din paciente au istoric familial de cancer mamar, iar 4% din cazuri chiar prezintă un carcinom mamar ipsi- sau contralateral [7,11].

Mamografic aceste leziuni sunt, cel mai adesea, oculte, exceptând cele intrachistice mari, când practic se vizualizeaza chistul în sine, ca o opacitate cu caractere de benignitate, fără a se putea face alte aprecieri. La examinarea IRM poate fi depistată o captare variabilă de substanţă de contrast paramagnetică [3,9].

Ultrasonografia s-a dovedit a fi examinarea cu sensibilitatea cea mai înaltă în a le depista, caracteriza şi a facilita manoperele intervenţionale. Pot fi întâlnite mai multe aspecte ecografice, de la ectazie ductală simplă, cu conţinut fie transsonic, fie hipoecogen lichidian impur; până la ducte dilatate (unele chistic) cu componentă solidă, proliferare murală intraluminală, care poate uneori ocupa în totalitate ductul sau cavitatea chistică. În cazul în care cavitatea este ocupată complet, leziunea se prezintă ca o formaţiune tumorală solidă, care poate avea caractere de benginitate, tip fibroadenom, diferenţierea fiind dificil de efectuat (fig. 2-4).

La examinarea Doppler se evidenţiază semnal vascular în axul fibro-vascular al proliferării, provenind din vasele structurilor periductale, fapt ce exclude o imagine pseudo-polipoidală sau un conţinut vâscos intraductal [3,6,12].

Diagnosticul diferenţial cu un carcinom papilar intrachistic nu poate fi făcut, deşi apariţia la o vârstă mai înaintată a tipului malign poate orienta diagnosticul. De asemenea, nivelul fluid-fluid ce reprezintă sângerare intrachistică, ridică suspiciunea puternică a prezenţei unui

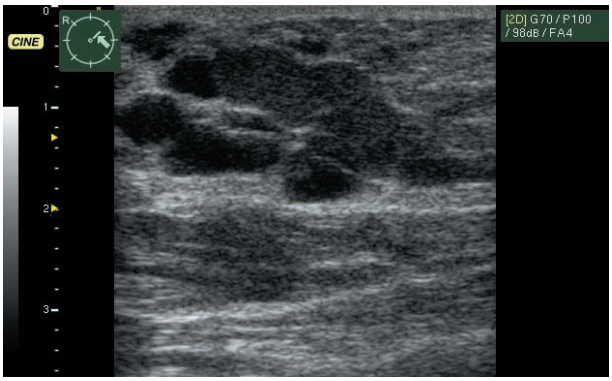

Fig.2. Ectazie ductală cu proliferări parenchimatoase intraluminale la o pacientă cu secreţie mamelonară, fără modificări decelabile mamografic. Histologic: papiloame intraductale.
Evidence of ductectasia with intraductal proliferations in a patient with nipple discharge and normal mammogram. Histology: intraductal papillomas.

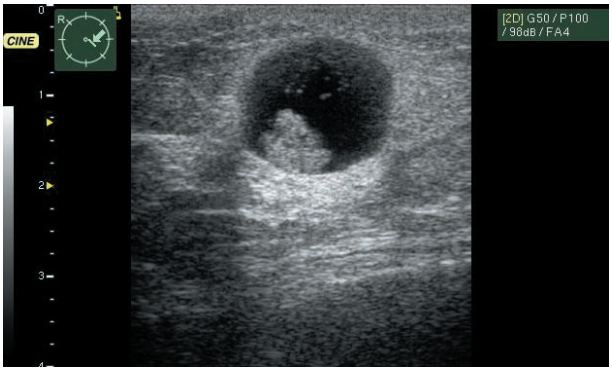

Fig.3. Formaţiune chistică complexă cu proliferare polipoidală în interior, clinic palpabilă. Papilom intrachistic.
Complex breast lesion with a polypoid intracystic mass, clinically palpable. Intracystic papilloma.

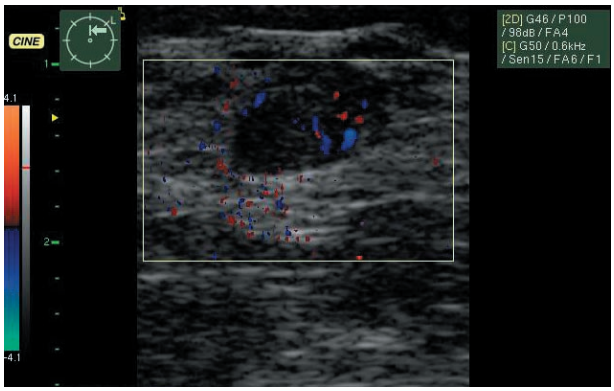

Fig.4. Formaţiune moderat hipoecogenă, net conturată, care schiţează un discret halou transonic (localizare intraductală). Mamografia detectează doar o zonă de asimetrie de densitate. Postoperator: papilom intrachistic. *Well defined hypoechoic solid lesion, with a mild anechoic halo (intraductal location). Mammogram: glandular asymmetry. Post-excision: Intracystic papilloma.*

carcinom papilar mural deşi, mult mai rar, acest aspect poate fi dat şi de un papilom [6,11].

Galactografia este o examinare utilă în cazul unei secreţii mamelonare suspecte, cu por mamelonar patent pentru introducerea substanţei de contrast, uniorificială, la care nu se decelează anomalii mamografice sau ultrasonografice, evidenţiind lacuna, semitonul sau amputaţia, sugestive pentru o modificare intraductală. De cele mai multe ori, însă, galactografia nu ne oferă relaţii în cazul unor leziuni multiple, etajate pe traiectul ductelor şi, de asemenea, prezintă dezavantajele unei tehnici minimvazive, cu substanţă de constrast, destul de greu de suportat de pacientă [6].

2. Hiperplazia epiteliala ductală reprezintă practic o multiplicare a numărului de straturi de celule epiteliale ce tapetează pereţii ductali, aşezate pe membrana bazală. Poate fi tipică, fără modificări celulare sau atipică.

În funcţie de numărul de straturi, hiperplazia ductală tipică se clasifică în: *simplă*, când apar până la 3-4 straturi de celule epiteliale, *moderată*, cu mai mult de 4 straturi de celule şi *floridă*, când întreg lumenul ductal poate fi ocupat. Riscul de dezvoltare al unui neoplasm mamar este crescut cu 1,5-2 ori în cazul hiperplaziei moderate, pe când în cea floridă acesta creşte de peste 2 ori [13,14].

În ceea ce priveşte hiperplazia epitelială ductală **atipică**, aceasta se referă la o proliferare monoclonală în interiorul ductelor deja ocupate cu hiperplazie simplă sau tipică. Este o formă apropiată de carcinomul „in situ", care însă morfologic nu îndeplineşte toate criteriile de diagnostic histologic [15]. Unii specialişti o clasifică cantitativ ca şi CDIS noncomedo dacă mai mult de 2 ducte sunt implicate în proces sau dacă mai mult de 2 mm din circumferinţa ductului este afectată [16-19]. Jakman şi Lieberman au raportat prezenţa unui procent de subestimare de peste 50% a diagnosticului de CDIS în piesele de biopsie 14G ghidată ultrasonografic interpretate ca hiperplazie epitelială atipică. Studii mai recente raportează un procent de 19%. În consecinţă, excizia este recomandată în toate situaţiile de hiperplazie epitelială atipică [16].

Ultrasonografic modificările în hiperplazia epitelială ductală sunt nespecifice, foarte puţine studii vorbind despre aspectele ecografice întâlnite în aceste situaţii.

Se prezintă fie ca o plajă hipoecogenă asociată cu dezorganizare structurală, cu sau fără atenuare acustică, fie ca modificări ductale, formaţiune chistică atipică sau ca nodul individualizat. Modificările ductale includ dilatări, cu îngroşare şi neregularităţi ale pereţilor ductali, cu conţinut transsonic sau hipoecogen intraluminal, uneori chiar cu microcalcificări în grosimea peretelui. Poate asocia hipersemnal vascular la ecografia Doppler (fig. 5,6). Neregularităţile peretelui ductal reprezintă, de asemenea, un aspect nespecific, fiind întâlnit conform unui studiu realizat în 2001, atât în papiloame (2,7%), cât şi în CDIS (5,7%) [20].

3. Carcinomul ductal in situ (CDIS) se caracterizează printr-o proliferare non-invazivă a unor celule epiteliale maligne în interiorul sistemului ductal al sânului, cu dezvoltare continuă sau discontinuă şi cu extensie variabilă. Incidenţa acestei afecţiuni este de 2-4%, fiind mai crescută (până la 29%) în ţările cu programe instituite de screening pentru cancerul mamar, iar intervalul de vârstă specific de depistare este de 40-60 ani. CDIS are mai multe variante

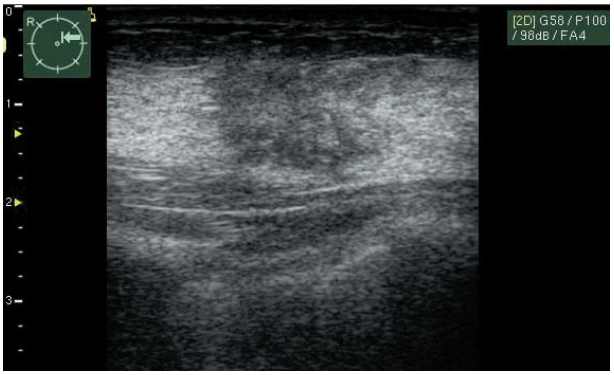

Fig.5. Plajă hipoecogenă cu minimă distorsiune arhitecturală. Aspect de cicatrice radiară pe mamografie, clinic palpabilă. Histologic: hiperplazie epitelială ductală atipică asociată cu modificări de adenoză sclerozantă. *Hypoechoic area and minimal architectural distortion. Clinically palpable, radial scar aspect on mammogram. Histology : Atypical ductal hyperplasia (ADH) associated with sclerosing adenosis.*

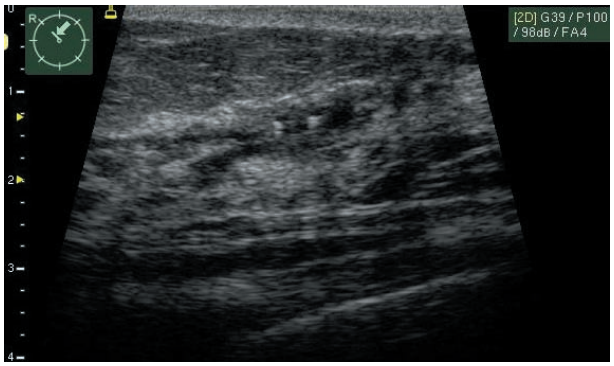

Fig.6. Ducte dilatate cu moderată ingroşare excentrică parietală cu aspect neregulat şi cu microcalcificări în grosimea peretelui. Hiperplazie epitelială ductală atipică. Clinic şi mamografic ocultă.
Dilated ducts with mild eccentric parietal irregularity and microcalcifications. Atypical ductal hyperplasia (ADH) with no symptoms and mammographically occult.

morfopatologice care diferă între ele ca şi aspect, model de dezvoltare, citologie şi prezentare imagistică [21].

Afectarea unei singure unităţi ducto-lobulare terminale sau a mai multora adiacente, generează leziuni unifocale. Implicarea unor UTDL aflate la o distanţă mai mare de 1 cm duce la apariţia multifocalităţii, iar un model difuz de dezvoltare al CDIS indică, de regulă, prinderea unor ducte de calibru mai mare şi un prognostic nefavorabil [22,23].

În funcţie de pattern-ul arhitectural al leziunii, CDIS se clasifică în 5 subtipuri: *comedo, cribriform, micropapilar, papilar şi solid.* O altă clasificare a carcinoamelor ductale in situ le împarte în două subtipuri: *comedo şi non-comedo.* Principala trăsătură a carcinoamelor de tip comedo este prezenţa necrozei. Materialul necrotic se calcifică frecvent, dând naştere la microcalcificări, uneori cu aspect mamografic suspect sau sugestiv de malignitate de tip liniar, ramificat (*casting*). Există studii care arată că tipurile comedo se caracterizează printr-o citologie cu grad de malignitate mai ridicat şi se asociază mai frecvent cu focare de invazie [24].

În prezent, aproximativ 90% din CDIS sunt clinic oculte în momentul diagnosticului, dar cu modificări mamografice decelabile în 85% din cazuri [25,26]. Mamografia este principala tehnică de detectare a unui CDIS, punând foarte uşor în evidenţă microcalcificările, care pot reprezenta singura anomalie vizibilă în 61-85% din cazuri. Se mai întâlnesc şi alte aspecte mamografice, cum ar fi: distorsiunea arhitecturală, asimetria focală şi chiar opacitate nodulară, cu menţiunea că există un procent de 6-23% din cazuri care sunt oculte mamografic [27].

Aspectele ecografice ale CDIS pot fi de formaţiune solidă, modificări ductale, dezorganizare structurală sau proliferare intrachistică. În 10% din cazuri leziunea este ocultă ultrasonografic [26,28].

Un aspect ecografic frecvent întâlnit în CDIS este cel de nodul parenchimatos, imprecis delimitat, moderat hipoecogen, neregulat sau micro-lobulat, cu ecostructură heterogenă, care nu modifică transmiterea ultrasunetelor. Lipsa atenuării, a chenarului ecogen sau aamplificării acustice se explică prin absenţa reacţiei desmoplastice sau a unei rate înalte de diviziune celulară, care caracterizează carcinoamele invazive (fig. 7) [26,29].

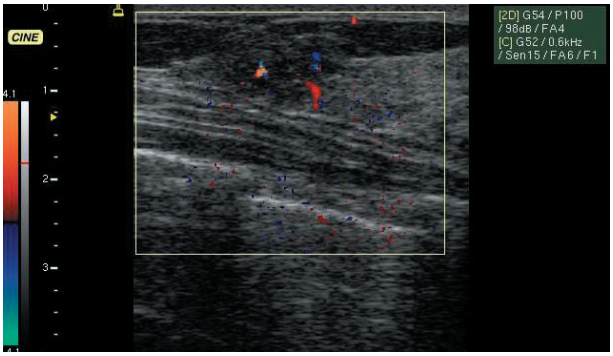

Fig.7. Nodul parenchimatos hipoecogen, imprecis delimitat, cu hipersemnal la examinarea Doppler. Clinic ocult. Sân dens mamografic fără modificări decelabile. Histologie: CDIS.
Solid hypoechoic lesion, poorly defined, showing signal on Doppler mode. Clinically occult. Dense breast on mammogram with no detectable alterations. Histology: DCIS

În aproximativ 77% din situaţii, ecografia poate detecta microcalcificări asociate cu o astfel de leziune [26,29]. Microcalcificările asociate CDIS apar ultrasonografic sub forma unor ecouri speculare, intense, fără con de umbră, dispuse fie în interiorul unei leziuni solide, fie într-un canal galactofor cu conţinut hipoecogen [30]. Deşi vizualizarea acestora într-o formaţiune parenchimatoasă hipoecogenă este înalt sugestivă pentru malignitate, aspectul mai poate fi întâlnit şi în cazul adenozei sclerozante sau hiperplaziei epiteliale atipice (fig. 6). Ecografia are o sensibilitate de detecţie a microcalcificărilor mai redusă comparativ cu mamografia şi nu permite aprecierea morfologiei şi extinderii exacte a acestora [26,31].

O altă categorie importantă de constatări ecografice în CDIS este cea a modificărilor ductale, care îmbracă fie aspectul unui nodul solitar intraductal sau a unui nodul solid alungit, orientat în axul canalelor galactofore subareolare, fie se prezintă sub forma unor canale dilatate cu lumenul ocupat cu conţinut hipoecogen (fig. 8,9). Aceste modificări sunt nespecifice, fiind decelabile şi în cazul papiloamelor, ectaziei ductale, displaziei fibrochistice sau hiperplaziei epiteliale atipice. Alte aspecte sonografice ale CDIS, în-

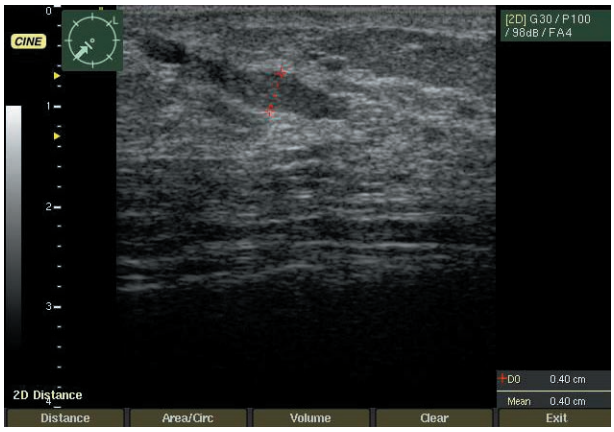

Fig.8. Îngroşare parietală neregulată la nivelul unui duct dilatat cu conţinut hipoecogen. Ocult clinic şi mamografic. CDIS. *Mild ductectasia with irregular parietal thickening and hypoechoic content. Occult clinically and mammographically. DCIS.*

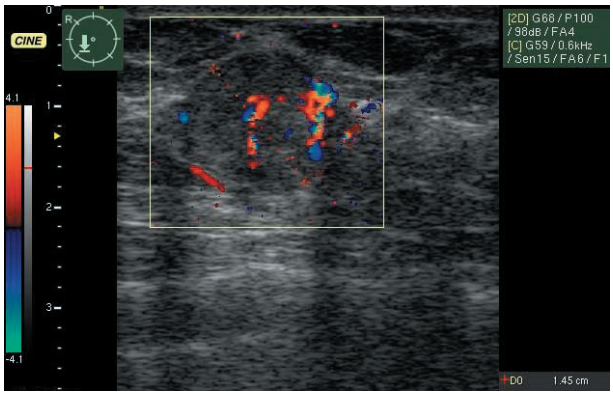

Fig.10. Proliferare intrachistică, hipervascularizată, cu aspect pseudo-benign mamografic. Histologia: carcinom papilar intrachistic cu o componentă de microinvazie. *Intracystic proliferation with high vascular signal. Pseudo-benign aspect on mammogram. Histology: intracystic papillary carcinoma with a microinvasive component.*

tâlnite mai ales în formele neasociate cu microcalcificări, pot fi de leziuni intrachistice, izolate sau multiple sau de noduli ecogeni ataşaţi pereţilor unor ducte dilatate [29].

Carcinomul papilar intrachistic este o variantă a CDIS de tip papilar, în care celulele tumorale sunt localizate primar într-un spaţiu unic, dilatat chistic (fig.10).

În cazul CDIS, ecografia în modul Doppler color si power decelează semnal vascular în aproximativ 69% din leziuni [26].

În prezent, ecografia este considerată o metodă imagistică complementară mamografiei în detectarea şi evaluarea extinderii CDIS neasociată cu microcalcificări, utilă în special la femeile cu sân dens şi benefică în cazurile suspecte, cu secreţie mamelonară, când galactografia nu este posibilă sau este contraindicată [26,29]. Nu în ultimul rând, trebuie avut în vedere faptul că modificarea vizibilă ultrasonografic poate reprezenta zona cea mai agresivă a tumorii şi poate fi corelată histopatologic cu prezenţa de focare de microinvazie [26,32-34]. De asemenea, ultrasonografia are numeroase avantaje comparativ cu celelalte metode imagistice în ghidarea manoperelor intervenţionale, fiind mai rapidă, mai ieftină, neiradiantă şi cea mai uşor de suportat de către pacient.

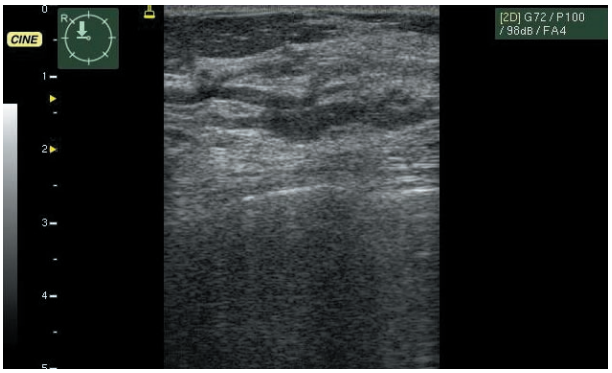

Fig.9. Ducte uşor dilatate cu conţinut hipoecogen, necompresibile, aspect ocult mamografic. CDIS asociat unui carcinom invaziv (în afara imaginii). *Mildly dilated ducts with hypoechoic content, incompressible, mammographically occult. Intraductal carcinoma associated to an invasive carcinoma (not visible in this image).*

Concluzii

Ultrasonografia efectuată cu aparatură cu rezoluţie înaltă, utilizând o tehnică adecvată, realizată de un operator cu experienţă în ecografia mamară, poate identifica un spectru destul de larg de anomalii ductale cum sunt: ectazia ductală, papiloamele, hiperplazia epitelială, CDIS şi extensia sa endoluminală, fiind, în mod particular, utilă la paciente cu sân dens mamografic sau cu modificări oculte mamografic. În aceste situaţii ultrasonografia este utilă în diagnosticul modificărilor endoluminale, deşi aspectele pot fi adesea nespecifice, în special când ductele sunt dilatate şi ocupate cu material hipoecogen.

Ultrasonografia, mai mult decât se credea în trecut, detectează focarele de microcalcifieri din interiorul ductelor sau a formaţiunilor parenchimatoase şi, astfel, în combinaţie cu mamografia, creşte semnificativ procentul de detectare a CDIS.

Nu în ultimul rând, ecografia este superioară tuturor celorlaltor metode imagistice în ghidarea manoperelor intervenţionale, de localizare preoperatorie sau de diagnosticare,

fie prin puncție citologică cu ac fin, fie prin puncție histologică ecoghidată, fiind metoda cea mai rapidă, cea mai ieftină, neiradiantă şi cea mai uşor suportată de către pacient.

Referințe

1. Amy D. Radial breast scanning În: Syllabus of the Euroson School Course Breast Ultrasound. Craiova 2004: 26, 32-35.
2. Teboul M. Advantages of ductal echography (DE) over conventional breast investigations. În: Syllabus of thew Euroson School Course Breast Ultrasound. Craiova 2004: 35-40.
3. Al-Dabbagh AA, Ashour S, Fathaddin S et al. The spectrum of ductal abnormalities seen by high-resolution ultrasound of the breast; European Radiology 2006; 16(1): 304.
4. Chen S-C, Cheung Y-C, Lo Y-F et al. Sonographic differentiation of invasive and intraductal carcinomas of the breast. Brit J Radiol 2003; 76: 600-604.
5. Hagen-Ansert S. Sonographic Evaluation Of The Breast. Online CME courses. GE Healthcar; http://www.gemedicalsystems.com/lapt/rad/us/education/msucmebr.html.
6. Chiorean A, Roman R, Duma M et al. Breast intraductal lesions: The role of ductal US technique in diagnosis; European Radiology 2006; 16(1): 304.
7. Al Sarakbi W, Worku D, Escobar PF et al. Breast papillomas: current management with a focus on a new diagnostic and therapeutic modality. Int Semin Surg Oncol 2006; 3:1.
8. Mercado CL, Hamele-Bena D, Oken SM et al. Papillary lesions of the breast at percutaneous core-needle biopsy. Radiology 2006; 238: 801-808.
9. Nakazono T, Kumazoe H, Satou T et al. Peripheral rim enhancement of intraductal papilloma of the breast on dynamic MR imaging: A diagnostic pitfall. ECR 2004; C-201, Scientific Exhibits SE 302. Magnetic resonance .
10. Fehni R, Carolin K, Wallis T. et al. Clinico-pathologic analysis of breast lesions associated with multiple papilloma. Human Pathology 2003; 34(3): 234-9.
11. Tohno E, Cosgrove D, Sloane J. *Ultrasound diagnosis of breast diseases.* London, Churchil Livingstone 1996; 94-97.
12. Bazzocchi M, Berra I et.al. Papillary lesions of the breast: diagnostic imaging and contribution of percutaneous needle biopsy with 14G needle. Radiol Med 2001; 101(6): 424-31.
13. Mark A, Parker S, Kaske T et al. Incidental treatment of nipple discharge caused by benign intraductal papilloma through diagnostic mammotome biopsy. AJR 2000; 174: 1263-1268.
14. Oyama T, Koerner FC. Noninvasive papillary proliferations. Semin Diagn Pathol 2004; 21(1): 32-41.
15. Rosen PP. *Rosen's breast pathology* 2nd ed. Philadelphia, Lippincott Williams & Wilkins 2001: 3-6, 32-246.
16. Simmons R, Adamovich T, Brennan M et al. Nonsurgical evaluation of pathologic nipple discharge. Ann Surg Oncol 2003; 10(2): 113-117.
17. Page DL, Rogers LW. Combined histologic and cytologic criteria for the diagnosis of mammary atypical ductal hyperplasia. Hum Pathol 1992; 23: 1095-1097.
18. Page DL, Jensen RA. Evaluation and management of high risk and premalignant lesions of the breast. World J Surg 1994; 18: 32-34.
19. Tavassoli FA. Intraductal hyperplasia, ordinary and atypical. În: Tavassoli FA (ed), *Pathology of the breast.* Norwalk, Appleton & Lange 1992: 155 -191.
20. Hou MF, Huang TJ, Liu GC. The diagnostic value of galactography in patients with nipple discharge. Clinical Imaging 2001; 25: 75-81.
21. Kayani N, Bhurgri Y. Ductal Carcinoma in Situ (DCIS) in Karachi. J Pak Med Assoc 2005; 55(5): 199-202.
22. Tot T. DCIS, cytokeratins, and the theory of the sick lobe. Virchows Arch. 2005; 447(1): 1-8.
23. Faverly DRG, Burgers L, Bult P et al. Three dimensional imaging of mammary ductal carcinoma in situ: clinical implications. Semin Diagn Pathol 1994; 11: 193-198.
24. Morrow M, Schnitt SJ, Harris JR. Ductal carcinoma in situ and microinvasive carcinoma. În: Harris JR, Lippman ME, Morrow M (eds). Diseases of the Breast, 2nd ed. Philadelphia: Lippincott, Williams and Wilkins, 2000: 383-401.
25. Maj de Roos, Pijnappel RM, Post W J et al. Correlation between imaging and pathology in ductal carcinoma insitu of the breast. World J Surg Oncol 2004; 2: 4-11.
26. Yang WT, Tse GMK. Sonographic, mammographic, and histopathologic correlation of symptomatic ductal carcinoma in situ. AJR 2004; 182: 101-110-7.
27. Stomper PC, Connolly JL et al. Clinically occult DCIS detected with mammography: analysis of 100 cases with radiologic-pathologic correlation. Radiology 1989; 172: 235-41.
28. Chen S-C, Cheung Y-C, Lo Y-F et al. Sonographic differentiation of invasive and intraductal carcinomas of the breast. Brit J Radiol 2003; 76: 600-604.
29. Moon WK, Myung JS et al. US of Ductal Carcinoma in Situ. RadioGraphics 2002; 22: 269-281.
30. Cardenosa G. Breast Ultrasound. În: Cardenosa G. *Breast Imaging.* Philadelphia, Lippincott Williams & Wilkins 2004; 3: 194-196.
31. Soo MS, Baker JA, Rosen EL et al. Sonographically guided biopsy of suspicious microcalcifications of the breast: a pilot study. AJR 2002; 178(4): 1007-1015.
32. Berg WA. Rationale for a Trial of Screening Breast Ultrasound: American College of Radiology Imaging Network (ACRIN). AJR 2003; 180(5): 1225–1228.
33. Chiorean A, Roman R, Agoston I et al. Screeningul prin rezonanță magnetică şi ultrasonografie în depistarea cancerului mamar la femeile cu factori de risc. Radioterapie & Oncologie Medicala 2005; 11(4): 219-225.
34. G.R.E.F. Cours Intensif Diplomant d´imagerie mammaire, Bucharest 2003: 82, 119, 224.

Intraductal breast lesions – ultrasound contribution to detection, assessment and diagnosis

Abstract

CProliferative intraductal lesions cause diagnostic problems because papillary structures are found in both benign processes, such as papilloma or epithelial ductal hyperplasia, and malignant ones, like ductal carcinoma in situ (DCIS), and sometimes the differences between them are subtle and difficult to assess. Papillary breast lesions are an uncommon group of proliferative high risk breast lesions that are important to be detected as several types involve the risk of developing breast neoplasm.

Ultrasonography, especially by using the ductal technique of scanning, has advantages over ductography (or galactography), as it is much more accurate and it provides a better way to manage the lesion. In patients with DCIS, ductal US is particularly useful for detecting intraductal proliferative lesions, especially when microcalcifications are not revealed by mammography, and in evaluating the ductal expansion of such lesions, being able to depict millimetric lesions, some of which are mammographically occult.

Key words: breast, ultrasound, intraductal, papilloma, epithelial hyperplasia, ductal carcinoma in situ

Revista Română de Ultrasonografie
2006, Vol.8, nr.3, 127-134

Aportul ecografiei 2D şi 3D în diagnosticul displaziei de dezvoltare a şoldului

Dan Vasilescu, Sorin M. Dudea, Carolina Botar-Jid

Catedra de Radiologie. Universitatea de Medicină şi Farmacie "Iuliu Haţieganu" Cluj-Napoca

Rezumat

Lucrarea se doreşte o pledoarie în favoarea utilizării ecografiei în scopul diagnosticării displaziei de dezvoltare a şoldului (DDS), evidenţiind tehnicile ultrasonografice disponibile în acest moment.

Sunt prezentate aspecte anatomice ale articulaţiei coxo-femurale specifice vârstei de nou-născut, date privind tehnica examinării şi stadializarea DDS în funţie de nomograma Graf. De asemenea, sunt descrise şi celelalte tehnici imagistice, fiecare cu aportul propriu în diagnosticul şi urmărirea evoluţiei sub tratament a DDS.

În final se prezintă ecografia 3D ca metodă imagistică de viitor în evaluarea articulaţiei şoldului.

Cuvinte cheie: articulaţie coxo-femurală, displazie de dezvoltare a şoldului, nou-născut, ecografie, diagnostic.

Introducere

Displazia de dezvoltare a şoldului (DDS) constituie o problemă de sănătate publică, datorită incidenţei relativ crecute în aria noastră geografică (0,9-1,1 % dintre nou născuţi). Pentru o bună abordare terapeutică este esenţial un diagnostic cât mai precoce. Evaluarea ecografică a articulaţiei coxo-femurale este metoda imagistică de elecţie care urmează examenului clinic al nou-născutului în vederea depistării DDS. Tehnica ecografică cuprinde studiul 2D (static şi dinamic) al articulaţiei şoldului, în ultimul timp încercându-se introducerea ecografiei 3D, datorită unor avantaje pe care le prezinta comparativ cu ecografia convenţională.

Adresa pentru corespondenţă: Dr. Dan Vasilescu
Clinica Radiologică
Str. Clinicilor 1-3
400006 Cluj-Napoca

Date generale privind DDS

DDS este denumirea unei conformaţii anormale şi nedureroase a articulaţiei şoldului, apărută fie de la naştere, fie ulterior, până la maturarea şoldului în jurul vârstei de 15 ani.

Denumirea de displazie de dezvoltare a şoldului înlocuieşte denumiri mai vechi cum ar fi: luxaţia congenitală de şold şi displazia congenitală de şold. Termenul a fost acceptat atât de şcoala anglo-saxonă, cât şi de cea franceză, oglindind în mod corect perioada lungă în care pot să apară viciile de dezvoltare a şoldului. Încadrarea ca displazie de dezvoltare a şoldului explică posibilitatea practică de descoperire a afecţiunii imediat după naştere sau ulterior, în dezvoltare şi motivează absenţa la naştere a semnelor displazice pentru ca ele să devină evidente mai târziu [1,2].

Pentru dezvoltarea unei articulaţii sănătoase, normală morfologic şi funcţional, este necesar ca modificările morfologice care apar pe parcursul maturării să fie armo-

nioase, ierarhizate şi sincrone. Influenţele importante care apar în conformarea articulaţiei sunt de natură vasculară şi mecanică. Orice tulburare care apare în acest proces complex duce la apariţia unei incongruenţe între suprafeţele participante în articulaţie. Astfel, displazia în dezvoltarea şoldului poate surveni intrauterin, perinatal sau în timpul vârstei de sugar sau copil mic [3].

Într-un studiu efectuat în cadrul secţiei de Ortopedie pediatrică a Spitalului Clinic de Recuperare Cluj, se remarcă creşterea numărului de consultaţii în ambulatorul de specialitate şi, de asemenea, creşterea numărului de copii care se prezintă cu suspiciunea de DDS. Suspiciunea este ridicată, în majoritatea cazurilor, de către medicul de familie. Îmbucurător este faptul că se constată scăderea vârstei de prezentare înspre 4 luni, deşi în ţările vest-europene, vârsta la prezentare este de 1 lună, vârstă care garantează succesul tratamentului de tip conservativ [4].

Diagnosticul precoce, la vârsta de nou-născut, trebuie făcut la toţi nou-născuţii cu risc. După Dimeglio, factorii de risc sunt:

1. antecedente familiale
2. prezentaţia pelvină
3. naşterea prin cezariană
4. oligoamnios
5. HTA maternă
6. retard de creştere intrauterină
7. primiparitate - gemelaritate
8. greutate mare la naştere
9. picior strâmb
10. torticolis
11. modificare de postură
12. limitarea abducţiei şoldurilor
13. tulburări de tonus muscular
14. sexul feminin
15. etnie, obiceiuri
16. prezenţa oricărei alte malformaţii

Diagnosticul DDS

Diagnosticul DDS este constituit din 2 etape principale: diagnosticul clinic şi diagnosticul imagistic.

Diagnosticul clinic al displaziei nou-născutului şi a sugarului mic este relativ uşor pentru un specialist experimentat, care să poată asocia şi interpreta multitudinea de informaţii pe care le oferă examenul clinic:

• semnele de asimetrie prezente în cazurile unilaterale sau a celor bilaterale şi asimetrice;

• semnul Ortolani, Barlow şi/sau semnul telescopării femurului;

• rotaţia externă uşoară a membrului inferior;

• limitarea abducţiei din şold.

Diagnosticul imagistic cuprinde mai multe investigaţii: ecografie, radiografie, CT, RMN.

Până la începutul anilor '80, *radiografia de bazin* era metoda cel mai des utilizată în diagnosticul paraclinic al DDS. Metoda prezintă numeroase inconveniente, cele mai importante fiind următoarele:

• permite vizualizarea articulaţiei coxo-femurale doar într-un singur plan;

• iradiază pacientul;

• la nou-născuţi, nu permite vizualizarea capului femural, ci doar a nucleului de osificare, după ce acesta apare.

În DDS, *computer-tomografia* (CT) poate fi utilizată în evaluarea pre şi post operatorie. Examinarea CT 3D permite evaluarea morfologiei acetabulului, putând astfel ajuta la planificarea actului chirurgical.

În faza preoperatorie, CT poate contribui în luarea deciziei terapeutice, astfel ca DDS să fie rezolvată prin aplicarea unei imobilizări pelvimaleolare, decizie care poate fi luată chiar şi anterior osificării epifizelor femurale. Examinarea CT va fi efectuată utilizând un regim scăzut de radiaţii, pentru a preveni iradierea gonadelor. Pot fi vizualizate foarte bine: luxaţiile anterioare sau posterioare, precum şi factorii care se opun reducerii luxaţiei: hipertrofia pulvinarului şi contracţia tendonului iliopsoas [5, 6].

Examinarea şoldului prin *RMN* este utilizată doar atunci când prin celelalte tehnici imagistice nu se obţin informaţiile necesare unei decizii terapeutice optime.

Avantajele examinării prin RMN sunt reprezentate de: evidenţierea structurilor cartilaginoase, lipsa radiaţiilor ionizante, vizualizarea excelentă a ţesuturilor moi periarticulare, posibilitatea depistării unor complicaţii apărute în decursul tratamentului (necroza aseptică de cap femural) [6].

Dezavantajele sau limitările examinării prin RMN: nu permite evaluarea în dinamică a şoldului (spre deosebire de US), nu prezintă un raport optim cost-eficienţă, este îngreunată de lipsa posibilităţii de comunicare cu pacientul.

RMN oferă însă delimitarea superbă a poziţiei anatomice a epifizei femurale cartilaginoase, cel mai mare avantaj al său fiind probabil posibilitatea evaluării factorilor care împiedică reducerea închisă, fără necesitatea unei artrografii. Nou născuţii pot fi examinaţi în timp ce dorm. În cazul examinării copiilor mai mari (diagnosticaţi târziu sau la care a eşuat reducerea luxaţie) va fi necesară efectuarea unei sedări [5].

Ultrasonografia (US) este metoda imagistică care a înlocuit radiografia ca primă metodă de investigaţie. Tehnica descrisă şi standardizată de Reinhard Graf, introdusă în practica medicală la începutul anilor '80, a fost adoptată şi la noi începând cu anul 1990, când au fost efectuate primele ecografii de şold în Cluj-Napoca [7].

Aspecte ultrasonografice generale

Pe plan mondial se recunoaşte că ecografia articulaţiei coxo-femurale este prima investigaţie imagistică care se

efectuează nou-născuților în vederea depistării DDS. Inițial s-a considerat ca fiind utilă doar în examinarea copiilor cu risc. Astăzi, este tot mai mult vehiculată ideea că trebuie introdusă ca metodă de screening în toate secțiile de nou-născuți. De asemenea, până la vârsta de 4-6 luni este ideală în urmărirea evoluției sub tratament [8]. Un avantaj major al examinării ecografice este acela că metoda este capabilă să permită vizualizarea directă a cartilajelor şi țesuturilor moi periarticulare. Sensibilitatea tehnicii se apropie de 100%.

Limita examinării ecografice a şoldului este vârsta de 8 luni, când osificarea mai exprimată a capului femural împiedică studiul articulației. De asemenea, pentru realizarea unei examinări de calitate şi obținerea secțiunilor standardizate este nevoie de un examinator cu experiență, care să aibă o pregătire specială în acest domeniu. Într-un studiu recent efectuat în Londra în 2005, s-au comparat rezultatele obținute din investigarea a 2 loturi de pacienți cu DDS. Un lot a fost examinat de medici radiologi cu experiență şi instruiți pentru aceasta, iar un alt lot a fost examinat ecografic de către chirurgi care au avut la dispoziție materiale de studiu şi au efectuat o pregătire proprie în acest scop. Rezultatul studiul a scos în evidență faptul ca utilizarea tehnicii Graf este accesibilă doar celor care au experiență şi au fost instruți printr-un curs special [9].

De asemenea, într-o perioadă în care se acordă o atenție tot mai sporită protejării pacienților, ecografia se numără printre investigațiile care nu utilizează radiațiile ionizante, fiind practic inofensivă pentru pacient. Este o tehnică reproductibilă care, datorită posibilității secțiunilor şi măsurătorilor standardizate, este indicată în urmărirea evoluției afecțiunii.

În afara examinării statice este utilizată într-o oarecare măsură şi examinarea în dinamică, când se încearcă luxarea articulației coxo-femurale prin manevre specifice şi surprinderea acestui moment pe imaginile ecografice, ceea ce indică prezența unui şold instabil sau luxabil.

Tehnica de examinare 3D prin ultrasonografie este încă la început, deşi idei despre utilizarea ei sunt descrise în literatura de specialitate încă de la începutul anilor '90.

În vederea urmăririi pacienților sub tratament sau ulterior tratamentului, au fost descride tehnici noi, asa cum a facut-o van Douveren [10]. Autorul a efectuat un studiu pe 18 şolduri, comparând eficacitatea ultrasonografiei şi a CT în evaluarea poziției capului femural la copii cu DDS aflați în imobilizare gipsată după reducerea închisă sau deschisă a luxației. Ecografia a fost efectuată prin deschiderea perineală a aparatului gipsat. Folosind un abord transinghinal în plan transversal, ramura superioară a pubelui, acetabulul, capul şi colul femural pot fi evidențiate într-un acelaşi plan. În cazul a 2 şolduri, examinarea ecografică nu a fost relevantă, deoarece deschiderea perineală a aparatului gipsat a fost insuficientă pentru a permite poziționarea transductorului, astfel încât reperele mai sus amintite să fie surprinse într-un singur plan. În examinarea celorlalte 16 şolduri, rezultatul CT şi cel ecografic a fost similar. Concluzia, logică, este că pentru reuşita efectuării unei examinări ecografice este necesară o deschidere suficientă a aparatului gipsat.

Poziția capului femural la copiii cu DDS este foarte dificil de evaluat pe radiografiile standard, datorită existenței aparatului gipsat, densitatea acestui dispozitiv interferând puternic cu claritatea imaginii. Oricum, doar nucleul osificat al capului femural poate fi vizualizat pe radiografie. Modalitatea de reprezentare bidimensională pe radiografie nu permite evaluarea poziționării capului femural în plan anteroposterior.

Şoldurile au fost investigate atât prin CT, cât şi ecografic. Imaginile ecografice au fost evaluate de către radiologi care nu cunoşteau rezultatul CT. CT, fiind metoda de elecție în astfel de cazuri, a fost utilizată pentru verificarea diagnosticului ecografic. Rezultatul a coincis în toate cele 13 cazuri. Astfel, se poate concluziona că US este o metodă eficientă în aprecierea poziționării capului femural la copiii cu DDS imobilizați în aparat gipsat după reducerea închisă sau deschisă a luxației [10].

Noțiuni de anatomie ale articulației coxo-femurale

Articulația este realizată între capul femural şi cavitatea acetabulară a osului coxal (fig. 1). Această cavitate este localizată la nivelul joncțiunii dintre cele trei oase componente: ilion, ischion şi pubis.

Țesutul cartilaginos este larg reprezentat la vârsta de nou-născut, fiind prezent atât în structura capului femural pe care îl şi acoperă (cartilaj hialin), cât şi la nivelul cavității acetabulare pe care o tapetează. În porțiunea profundă a cavității acetabulare, stratul cartilaginos este înlocuit de o pernă de tesut adipos, pulvinarul. Membrana sinovială se răsfrânge de pe femur pe acetabul, delimitând spațiul sinovial, în care se găseşte o cantitate foarte mică de lichid sinovial [11].

La realizarea şi stabilizarea articulației participă un complex sistem capsulo-ligamentar. Capsula articulară are o structură fibroconjunctivă densă. Se ataşează marginii osoase a coxalului, în vecinătatea cavității acetabulare şi la nivelul colului femural. Zona de inserție osoasă a capsulei coincide cu regiunea de trecere de la periostul de pe suprafața osului coxal la pericondrul labrului acetabular.

Ligamentele accesorii iliofemural, pubocapsular şi ischiocapsular au rolul de a întări suprafața capsulei articulare. Unirea dintre capul femural şi fundul cavității acetabulare se realizează prin intermediul ligamentului rotund.

Marginea cavității acetabulare este continuată de o structură fibrocartilaginoasă numită labru glenoidal. Acesta

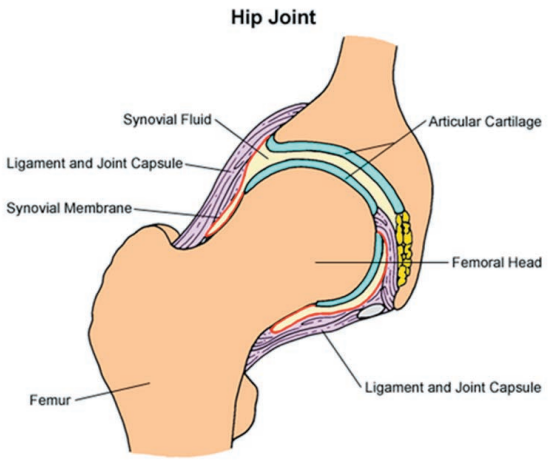

Fig.1. Desen schematic explicativ al anatomiei articulaţiei coxo-femurale.
Drawing explaining the normal anatomy of the coxofemoral joint.

are rolul de a proteja marginea cavităţii şi de a creşte profunzimea acesteia. Labrul glenoidal este aderent şi de capul femural, contribuind la menţinerea acestuia în poziţie.

Membrana sinovială căptuşeşte elementele articulaţiei.

Articulaţia este acoperită de o serie de muşchi: gluteu mic, iliac, psoas, piriform, obturator intern şi extern şi pectineu.

Structurile osoase întâlnite la nivelul articulaţiei, la vârsta de nou-născut, sunt reprezentate de osul coxal, acetabulul cu foseta ligamentului triradiat, colul femural şi, uneori, nucleul de osificare al capului femural.

Ecografia articulaţiei coxo-femurale

Înţelegerea aspectului ecografic a articulaţiei implică realizarea unor corelaţii cu imaginea radiologică. Imaginea ecografică reprezintă structurile articulaţiei pornind dinspre transductor, corespunzând unei imagini radiologice răsturnate cu 90º. Orientarea imaginii ecografice este particulară în cazul studierii articulaţiei coxo-femurale: lateralul este în partea superioară a imaginii, structurile profunde sunt localizate în partea inferioară pe imagine, structurile localizate cranial sunt reprezentate în partea dreaptă, iar cele caudale în partea stângă a imaginii. Toate şoldurile, în mod convenţional, sunt reprezentate ca şi cum ar fi şoldul drept privit din faţă. De aceste particularităţi ţine seama modul de calculare a unghiurilor, implementat în soft-ul marii majorităţi a aparatelor [7].

Principalele semne ecografice de DDS sunt prezente la nivelul mai multor structuri care intră în alcătuirea articulaţiei.

Acoperişul acetabulului – evidenţierea marginii inferioare a osului iliac în fosa acetabulară semnifică faptul ca planul ultrasunetelor trece prin mijlocul acetabulului. În mod normal, unghiul osos al acetabulului este bine format, net trasat, eventual uşor rotunjit.

Nucleul de osificare al capului femural – apare vizibil pe imaginea ecografică, ca o hiperecogenitate care prezintă con de umbră posterior, începând cu săptămâna 4-12 de viaţă. De obicei, dar nu necesar, nucleul este localizat în centrul capului femural. Ecografic apare cu 4-6 săptămâni înainte de a fi vizibil pe radiografie. Forma nucleului de osificare poate fi variabilă: rotundă, ovalară sau „amoebiformă". Dimensiunea nucleului de osificare de pe imaginea ecografică poate să nu fie în concordanţă cu dimensiunile sale reale, datorită relaţiei nucleului cu planul de ultrasunete. Un nucleu de osificare mare va împiedică, prin umbra acustică produsă, studiul structurilor mediale ale articulaţiei.

Cartilajul epifizar, care alcătuieşte capul femural, trohanterele şi o parte din colul femural, are un aspect caracteristic, reticulat în sens vertical sau spiral, alcătuit din coloane mai ecogene (canale vasculare, stromă mezenchimală şi cartilaj hipertrofic). La copiii în vârstă de 1-6 luni diametrul capului femural este cuprins între 1,2 - 2,1 cm. În mod normal, pe secţiuni frontale, mai mult de 50% din capul femural este acoperit de partea osoasă a acetabulului. Calcularea indicelui de acoperire osoasă conduce la valori normale de peste 50%.

Cartilajul triradiat – uneşte componentele acetabulare ale oaselor ilion, ischion şi pubis. Apare hipoecogen, vizibil sub forma unei întreruperi a continuităţii osoase în fundul acetabulului. Prin prelucrări ale volumului achiziţionat la ecografia 3D se poate obţine vizualizarea întregului cartilaj, reproducând aspectul de „Y".

Labrul glenoidal – are structura fibrocartilaginoasă, pe imaginea ecografică apărând sub forma unui triunghi mic, ecogen, situat lateral şi inferior faţă de cartilajul hialin al acetabulului.

Unghiul acetabulului – alcătuit dintr-o parte osoasă şi una cartilaginoasă. Partea cartilaginoasă are aspect triunghiular şi este aşezată pe unghiul osos. Lateral şi caudal partea cartilaginoasă se continuă cu labrul acetabular. Unghiul cartilaginos preformat al acetabulului are importanţă mare, întrucât orice displazie produce modificări în această zonă.

Tehnica de examinare

Transductorul ideal pentru examinarea şoldului la nou-născut este cel linear de frecvenţă înaltă, în general, 7,5 MHz. În vederea depistării DDS sunt utilizate 2 tehnici de ecografie 2D: examinarea statică şi cea dinamică. În plus, a început utilizarea tehnicii 3D, care în protocolul aplicat de colectivul nostru se realizează imediat după examinarea ecografică clasică, în cadrul aceleiaşi examinări.

Tehnica de examinare statică este utilizată de peste 25 de ani [12]. Graf este cel care a pus bazele acestei tehnici care, în prezent, îi poartă numele. Aceasta se bazează pe studiul unei singure imagini, reprezentative pentru articulație, fără a aprecia aspectele de dinamică articulară. Analiza implică studiul morfologic a articulației, o măsurare a unor unghiuri şi încadrarea valorilor obținute într-o nomogramă. Astfel, se poate obține atât diagnosticul standardizat al DDS, cât şi stadializarea acesteia [12].

Pacientul este aşezat în decubit lateral, cu coapsa, de preferință, în extensie. Mama pacientului ține cu o mână umărul, iar cu cealaltă mână, călcâiele copilului, încercând cu blândețe să realizeze extensia coapsei pe abdomen. Transductorul se aplică pe linia medioaxilară, deasupra articulației coxo-femurale, pe care o secționează în plan frontal.

Pentru obținerea imaginii standard se baleiază cu planul de ultrasunete dinspre posterior spre anterior, pornind din fosa gluteală şi urmărind paralelizarea osului iliac cu suprafața transductorului. Pentru ca imaginea standard să îndeplinească caracterul de reproductibilitate, în aceasta trebuie să fie surprinse anumite elemente anatomice: suprafața externă a osului iliac, marginea inferioară a osului iliac care constituie acoperişul acetabulului şi labrul acetabular. Deoarece dinspre posterior spre anterior gradul de acoperire a capului femural scade, se alege în mod convențional o secțiune prin porțiunea mijlocie a acetabulului. Evidențierea marginii inferioare a osului iliac în interiorul acetabulului reprezintă garanția că a fost obținut planul de secțiune dorit. Pentru a avea certitudinea alegerii corecte a planului de secțiune, se mai poate verifica surprinderea pe imagine a colului femural şi a metafizei proximale [13].

Pe imaginea standard este esențială identificarea a 4 puncte importante: joncțiunea pericondru-periost pe suprafața osului iliac, unghiul acetabulului, marginea superioară a fosetei cartilajului în Y şi vârful labrului acetabular. Prin aceste 4 puncte se vor trasa trei linii care vor servi la evaluarea conformației articulației: linia de bază, linia acoperişului acetabular şi linia de înclinație cartilaginoasă (fig. 2).

Unghiul acetabulului este definit ca reprezentând punctul de trecere între concavitatea şi convexitatea osoasă, la marginea supero-externă a cavității acetabulului. Unghiul osos corespunde cu cel cartilaginos doar în cazul şoldurilor de tip I, cu unghi ascuțit şi bine conturat.

Unghiul α (unghi de acoperire osoasă) – determinat de intersecția liniei de bază şi linia acoperişului acetabular. Unghiul măsoară gradul de acoperire osoasă a capului femural. Valoarea normală este > 60 grade.

Unghiul β (unghi de acoperire cartilaginoasă) – determinat de intersecția liniei de bază şi linia de înclinație. Exprimă gradul de acoperire cartilaginoasă a capului femural. Valoarea normală este < 55 grade.

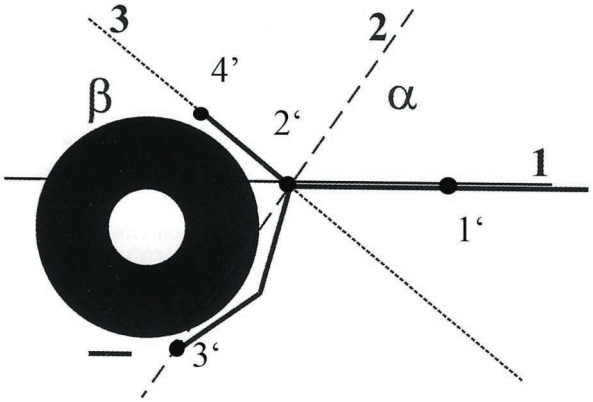

Fig.2. Punctele de bază, liniile şi unghiurile utilizate pentru măsurătorile pe imaginea standard: 1 – linia de bază; 2 – linia acoperişului acetabular; 3 – linia de înclinare cartilaginoasă; 1' – joncțiunea pericondru-periost pe suprafața osului iliac; 2' – unghiul acetabulului; 3' – marginea superioară a fosetei cartilajului în Y; 4' – vârful labrului acetabular; α – unghiul de acoperire osoasă; β – unghiul de acoperire cartilaginoasă.
The main points, lines and angles used for measurements on the standard image: 1- base line; 2 – line of the acetabular roof; 3 – cartilaginous skewness; 1' – perichondrium/periosteum junction on the surface of the iliac bone; 2' – angle of the acetabulum; 3' – the upper margin of the triradiate cartilage; 4' – the tip of labrum acetabulare; α – angle of bony covering; β – angle of cartilaginous covering.

Metoda statică s-a dovedit a fi cea mai bună metodă de investigație imagistică a patologiei şoldului şi de stadializare a DDS. Pentru un rezultat optim este necesară corelarea cu examenul clinic. De asemenea, există un procent ridicat de diagnostice fals pozitive în cazul investigării copiilor până la vârsta de 4 săptămâni, atunci când şi examenul clinic este mai puțin concludent, la această vârstă instabilitatea şoldului putând fi considerată patologică [7].

Graf descrie existența a mai multor tipuri de şolduri, în funcție de modificarea parametrilor morfologici (fig. 3).

Şoldul de tip Ia (normal) este caracterizat de un unghi α mai mare de 60° şi un unghi β mai mic de 55°. Şoldul este caracterizat ca fiind un şold matur, acoperirea osoasă este bună, unghiul osos ascuțit. *Şoldul de tip Ib* prezintă un unghi β mai mare de 55°, unghiul osos fiind rotunjit.

Şoldul de tip IIa se caracterizează printr-o întârziere de dezvoltare fiziologică. *Şoldul II a+* prezintă această întârziere de dezvoltare în concordanță cu vârsta, un unghi α de 50°-59°, unghi β > 55°, acoperire osoasă suficientă, unghi osos rotunjit. *Şoldul de tip II a-* prezintă întârziere

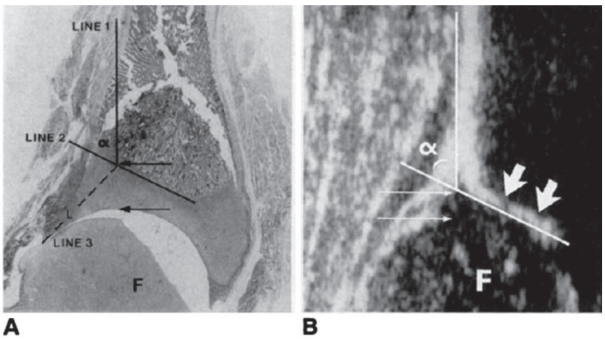

Fig.3. Măsurarea grosimii cartilajului acetabular şi a unghiului α. A. Secţiunea pe preparatul anatomic evidenţiază grosimea cartilajului (între săgeţi). Grosimea cartilajului este de 3 mm, iar unghiul α are valoarea de 67°. B. Imaginea ecografică în plan coronal identifică grosimea cartilajului acetabular ca având 3 mm (între săgeţile subţiri). Unghiul α este de 67°. Capul femural (F) este bine acoperit de către acetabulul osos (săgeţile groase).
Measurement of the acetabular cartilage thickness and of the α angle. A. Pathologic specimen showing the acetabular cartilage growth (between arrows). The cartilage thickness is 3 mm, and the α angle is 67°. B. The coronal sonogram shows a 3 mm thick acetabular cartilage growth (between thin arrows). The α angle is 67°. The femoral head (F) is well covered by the deepest portion of the bony acetabulum (thick arrows).

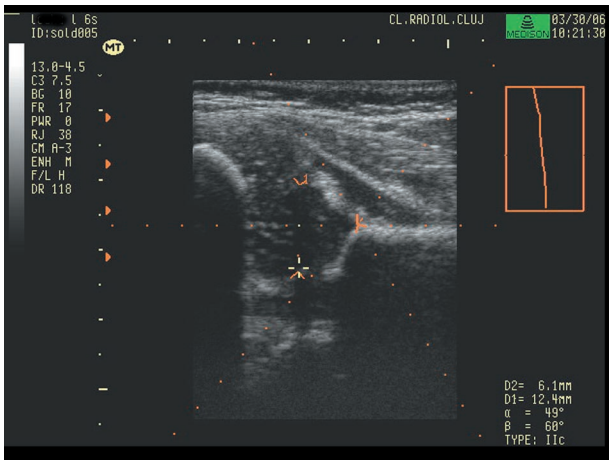

Fig.4. Şold drept tip IIc – aspect de DDS. Ecografie 2D.
Type II c right hip – DDH aspect. 2D ultrasound.

de dezvoltare în discordanţă cu vârsta, acoperirea osoasă fiind insuficientă. *Şoldul de tip IIb* la vârstă mai mare de 3 luni reprezintă DDS propiu-zisă. *Şoldul de tip IIc* este şoldul critic, periclitat, la orice vârstă. Unghiul α are valori de 43°-49°, unghiul β < 77°, acoperirea osoasă este insuficientă, iar unghiul osos este rotunjit / plat (fig. 4).

Şoldul de tip D prezintă tendinţă la descentrare. Acoperirea osoasă este net insuficientă, tendinţa capului femural este spre dislocare. Unghiul α este cuprins între 43°-49°, unghiul β fiind < 77°.

Şoldul de tip IIIa prezintă unghi α < 43° şi un unghi β > 77°. Acoperirea osoasă este redusă, unghiul osos este plat, capul femural fiind dislocat spre cranial, fără modificări structurale. *Şoldul de tip IIIb* prezintă, în plus, modificări structurale.

Şoldul de tip IV reprezintă practic un şold luxat, fiind evidentă interpoziţia între capul femural şi acetabul.

Tehnica de examinare dinamică a articulaţiei şoldului a fost introdusă la mijlocul anilor ’80, având o largă acceptare, în special în SUA [14].

Tehnica beneficiază din plin de avantajele examinării ecografice în timp real. Se realizează, iniţial, o examinare a coapsei în extensie, după care aceasta se flectează pe abdomen la 90º. În această poziţie se aplică o presiune perpendicular pe axul femurului (ca un piston), efectuându-se mişcări de abducţie şi adducţie şi urmărindu-se poziţionarea capului femural în cavitatea acetabulară. Se obţin imagini în plan transversal şi frontal prin articulaţie. În mod normal, mobilitatea posterioară a capului femural nu trebuie să depăşească 3-4 mm. În primele zile de viaţă, această mobilitate poate fi uşor mai crescută, până la 6 mm, fără a fi considerată patologică. La aceste manevre, la pacienţii cu DDS, se obţine o deplasare mai mare de 6-7 mm, astfel încât centru acetabulului nu va mai fi ocupat de capul femural [7,15].

Ecografia 3D a şoldului

Evaluarea prin ecografie 3D la nou născuţi permite vizualizarea aceloraşi structuri ca şi în ecografia convenţională 2D, dar oferă în plus o vizualizare globală a articulaţiei, putând chiar a se renunţa la calcularea unghiurilor acetabulare. Aceste măsurători pot fi efectuate prin procesarea ulterioară a volumului achiziţionat, fără a fi necesară prezenţa copilului. De asemenea, prin reconstrucţii ulterioare pot fi analizate alte criterii diagnostice suplimentare (unghiurile de înclinare şi de anteversie).

Ecografia 3D a articulaţiei coxofemurale la copiii cu DDS este o tehnică de viitor, aducând un aport important diagnostic, atât din punctul de vedere al informaţiei achiziţionate, cât şi din punctul de vedere al operatorului care efectuează examinarea, tehnica 3D fiind mult mai puţin operator dependentă decât cea convenţională. Studii comparative efectuate în SUA între tehnica convenţională 2D, radiografie şi examenul clinic, arată o bună corelaţie cu tehnica 3D. Pentru implementarea tehnicii la o scară mai largă sunt necesare îmbunătăţiri în ceea ce priveşte timpul de achiziţie a volumului şi timpul necesar procesării datelor. Un mare avantaj al tehnicii 3D este acela că

permite analiza multiplanară prin reconstrucţii ulterioare, relaţiile spaţiale fiind mai uşor de evaluat. Nu este de neglijat ajutorul pe care acest tip de imagini îl oferă chirurgului (imagini mai uşor de asimilat şi interpretat) şi chiar părinţilor pacientului, făcându-i pe aceştia să înţeleagă mai uşor afecţiunea copilului lor şi să fie mai cooperanţi în ceea ce priveşte tratamentul optim [7].

În prezent, în cadrul colectivului Clinicii de Radiologie avem în desfăşurare un studiu comparativ privind ecografia 2D şi cea 3D. Fiecărui pacient examinat i se efectuează ambele examinări, la nivelul ambelor articulaţii coxo-femurale. Se începe cu examinarea 2D, după care se trece la examinarea 3D (fig. 5.) Examinarea 2D este cea clasică, în care se obţine imaginea standard pentru evaluarea şoldului prin metoda Graf cu aprecierea unghiurilor α şi β, a acoperirii osoase şi cartilaginoase şi a unghiului osos. În plus, este cronometrat timpul necesar achiziţionării datelor pentru formularea diagnosticului ecografic.

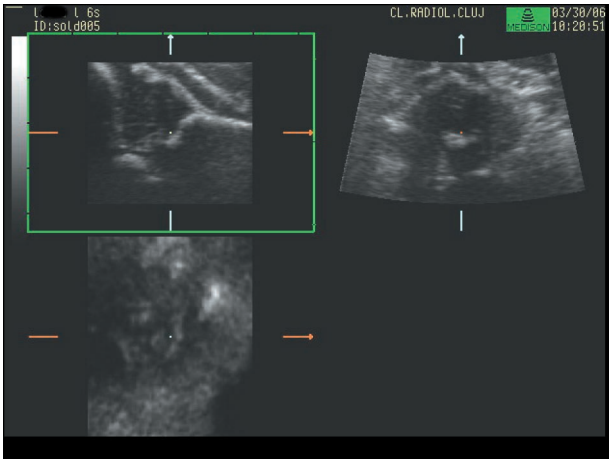

Fig.5. Volum achiziţionat în ecografie 3D. Acelaşi pacient. Volumul urmează a fi prelucrat în 3D View.
3D ultrasound – collected volume. Same pacient. The volume will be processed with 3D View software.

Ecografia 3D constă în achiziţionarea volumului necesar prelucrării ulterioare. Este cronometrat, de asemenea, timpul necesar pentru acestea. Ulterior se va înregistra şi timpul necesar prelucrării volumului achiziţionat. În final, dorim să evidenţiem faptul că ecografia 3D este mult mai puţin operator dependentă decât cea 2D, putând să se obţină chiar mai multe informaţii morfologice. Din datele achiziţionate până la ora actuală putem spune că timpul necesar unei ecografii 3D nu este evident mai scurt decât in cazul unei ecografii 2D, dacă ecografia este efectuată de un ecografist cu experienţă. În cazul unei examinări efectuate de un examinator fără multă experienţă, apar diferenţe importante între cele două tipuri de examinări, adică ecografia 3D necesită un timp mult mai scurt pentru achiziţionarea datelor.

Concluzie

Examinarea ecografică 2D este metoda imagistică de elecţie în evaluarea articulaţiei coxo-femurale la copiii de până la vârsta de 6 luni. Numeroasele avantaje ale tehnicii o impune şi ca metodă de screening în secţiile de nou-născuţi. Examinarea ecografică 3D aduce un plus de informaţie, scurtând semnificativ timpul necesar examinării pacientului atunci când este practicată de un medic fără o experienţă vastă în ecografia 2D. Mai sunt necesare perfecţionări ale tehnicii 3D în vederea uşurării procesării volumului achiziţionat.

Referinţe

1. Coleman SS. Diagnosis of congenital dysplasia of the hip in the newborn infant. JAMA 1956; 6: 548.
2. Coleman SS. Treatment of congenital dislocation of the hip in the infant. J Bone Joint Surg 1965; 47A: 590.
3. Tachdjian MO. *Pediatric orthopedics*. Philadelphia: WB Saunders, 1990.
4. Vasilescu D, Cosma D. Rezultatele în tratamentul precoce al displaziilor de dezvoltare a şoldului. Jurnalul Român de Pediatrie, 2004; 3(1): 27-29.
5. McCarthy J. Developmental Dysplasia of the Hip, eMedicine February 10, 2005.
6. Siegel MJ, McAlister WH. Musculoskeltal system and spine. În: Siegel MJ (ed). Pediatric Sonography. 2nd ed. NewYork, Raven Press 1995: 513-551.
7. Dudea S, Botar-Jid C. Anatomia normală şi tehnica de examinare ecografică a articulaţiei coxo-femurale la nou-născut. Rev Rom Ultrasonografie 2005; 7(1-2): 53-65.
8. Dudea D, Vasilescu D. Diagnosticul ecografic al displaziei coxo-femurale la nou-născut şi sugar. Rev Rom Ultrasonografie 2005; 7(1-2): 23-33.
9. Roposch A. The Reliability of the Graf classification for hip ultrasound was moderate. EPOS - Dresda, 2006; AID:510.
10. van Douveren FQ, Pruijs HE, Sakkers RJ, Nievelstein RA, Beek FJ. Ultrasound in the management of the position of the femoral head during treatment in a spica cast after reduction of hip dislocation in developmental dysplasia of the hip. J Bone&Joint Surg (Br) 2003; 85(1): 117–120.
11. Cristea S, Popescu M, Antonescu DM. *Ecografia şoldului displazic*. Ed. Enciclopedică, Bucureşti 2000.
12. Graf R. *Sonographie der Sauglingshufte und therapeutische Konsequenzen. Ein Kompendium*. Ferdinand Enke Verlag, Stuttgart 1993.

13. Tschappeler H. Sonographie der Sauglingshufte. Ther Umschau 1989; 46(3): 164-170.
14. Hubbard AM, Dormans JP. Evaluation of Developmental Dysplasia, Perthes Disease, and Neuromuscular Dysplasia of the Hip in Children Before and After Surgery: An Imaging Update. AJR 1995; 164(5): 1067-1073.
15. Soboleski DA, Babyn P. Sonographic diagnosis of developmental dysplasia of the hip: importance of increased thickness of acetabular cartilage. AJR 1993; 161(4): 839-842.

Contribution of 2D and 3D ultrasound in diagnosing developmental dysplasia of the hip

Abstract

The paper aims to plead for the use of ultrasound in the diagnosis of developmental dysplasia of the hip (DDH) and it provides an overview of the currently available ultrasound techniques.

The paper sets forth specific anatomic aspects of the hip joint in the newborn, the ultrasound technique and the DDH staging according to the Graf nomogram. Other imaging techniques are also depicted with their specific contribution to the DDH diagnosis and to the follow-up of the disease under treatment.

The paper concludes on several remarks on the use of 3D ultrasound as an imaging method with a significant potential in the assessment of the hip joint.

Key words: hip joint, developmental dysplasia of the hip, newborn, ultrasound, diagnosis

Revista Română de Ultrasonografie
2006, Vol.8, nr.3, 135-140

Rolul ecografiei în diagnosticul tumorilor renale maligne

Felix Voinea

Clinica de Urologie, Spitalul Clinic Județean de Urgență Constanța
Facultatea de Medicină, Universitatea "Ovidius" Constanța

Rezumat

Introducere. Tumorile maligne renale constituie o problemă majoră în patologia urologică, iar diagnosticul cât mai precoce şi cât mai complet constituie obiective importante pentru aplicarea unui tratament adecvat.

Obiective. Evidențierea rolului ecografiei în managementul tumorilor renale maligne şi anume, în descoperirea tumorilor şi a caracteristicilor acestora (dimensiuni în momentul internării, localizare, complicații locale, complicații la distanță); aplicarea procedurilor intervenționale diagnostice şi terapeutice, puncții bioptice ecoghidate şi nefrostomii ecoghidate, pe baza unui studiu retrospectiv si prospectiv.

Material şi metode de lucru. Am efectuat un studiu retrospectiv şi prospectiv pe 5 ani (ianuarie 2000 - ianuarie 2004) asupra a 131 de cazuri internate în Clinica de Urologie Constanța.

Rezultate. Frecvența tumorilor maligne renale în Clinica de Urologie a fost de 2,4% din totalul internărilor. Marea majoritate a tumorilor au fost carcinoame (84,8%), iar 15,2% au fost urotelioame; nu am întâlnit limfoame sau infiltrații leucemice care probabil nu ajung în clinica de urologie. Carcinoamele s-au dezvoltat în cele mai multe cazuri începând de la unul din polii renali, în timp ce urotelioamele s-au dezvoltat mediorenal. Metastazele hepatice sau cu alte localizări care pot fi explorate au fost rare (3,81%), iar metastazele pulmonare şi mai rare (0,76%).

Concluzii. Ecografia, aşa cum reiese din studiul nostru, este indispensabilă depistării şi stadializării tumorilor maligne renale. Ecografia poate fi considerată cu valoare de screening în depistarea cât mai precoce a cancerului renal. Metoda are o valoare deosebit de mare în diagnosticul invaziei vasculare, în aprecierea distanței pe care se întinde trombusul malign, fenomen care impune strategii chirurgicale deosebite.

Cuvinte cheie: carcinom, uroteliom, tromb malign, metastaze, nefrostomie ecoghidată

Introducere

Tumorile maligne renale constituie o problemă majoră în patologia urologică, iar diagnosticul lor cât mai precoce şi cât mai complet reprezintă o condiție importantă pentru aplicarea unui tratament adecvat. Cea mai frecventă tumoră este nefroepiteliomul (97%), care se întâlneşte la adult (fig. 1). Este cunoscută şi sub denumirile de tumora Grawitz, hipernefrom, adenocarcinom renal. Mai rară este nefroblastomul, numit şi tumora Wilms, întâlnită la copil. Mult mai rar se întâlnesc diferite forme de limfoame, infiltrații leucemice şi metastaze ale carcinoamelor cu alte localizări primare [1].

Ecografia, metodă de investigație imagistică de primă linie, care poate fi practicată de medici de orice specialitate,

Adresa pentru corespondență: Dr. Felix Voinea
Clinica de Urologie
Spitalul Clinic Județean de Urgență
Constanța
Facultatea de Medicină,
Universitatea «Ovidius» Constanța
Bd. Tomis nr. 145, 900591
Tel/fax: +40-241-553022

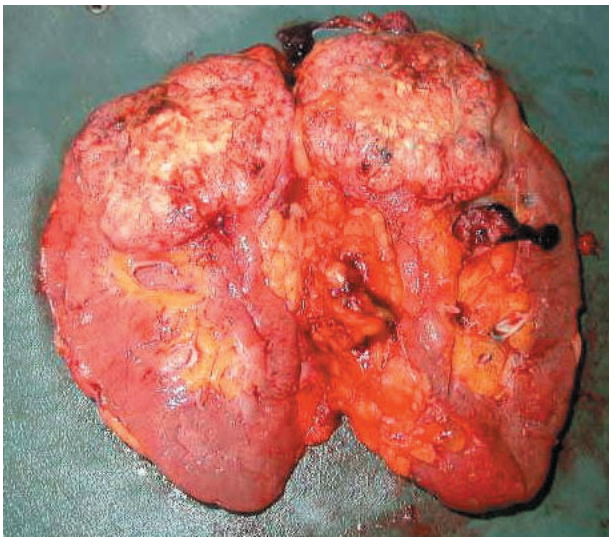

Fig.1. Aspect macroscopic al unei tumori Grawitz extirpată de autor.
Macroscopic aspect of a Grawitz tumor.

are un rol important în urologie, inclusiv în managementul tumorilor renale maligne şi anume, în descoperirea tumorilor şi a caracteristicilor acestora întrunite în clasificarea TNM (dimensiuni în momentul internării, localizare, complicaţii locale, complicaţii la distanţă), precum şi în aplicarea unor proceduri intervenţionale diagnostice şi terapeutice (puncţii bioptice şi nefrostomii ecoghidate) [2].

Material şi metode de lucru

Am efectuat un studiu retrospectiv şi prospectiv pe 5 ani (ianuarie 2000 - ianuarie 2004) asupra cazurilor internate în Clinica de Urologie. Investigaţiile echografice au fost efectuate de către un urolog cu competenţă în ecografie, cu un aparat Logiq 700 cu transductor matriceal

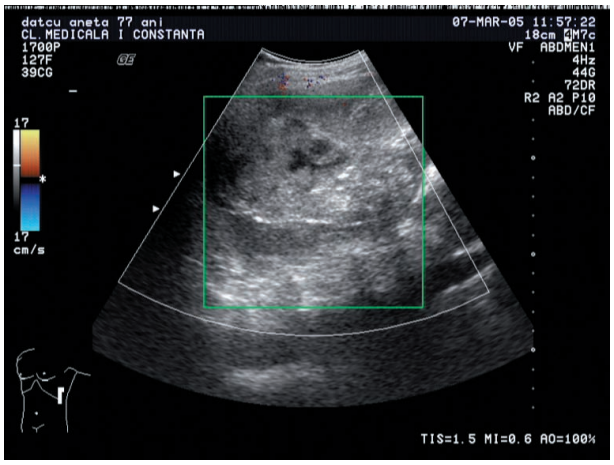

Fig.2. Aspectul ecografic al tumorii de la fig. 1.
Ultrasonography of the tumor showed in fig. 1.

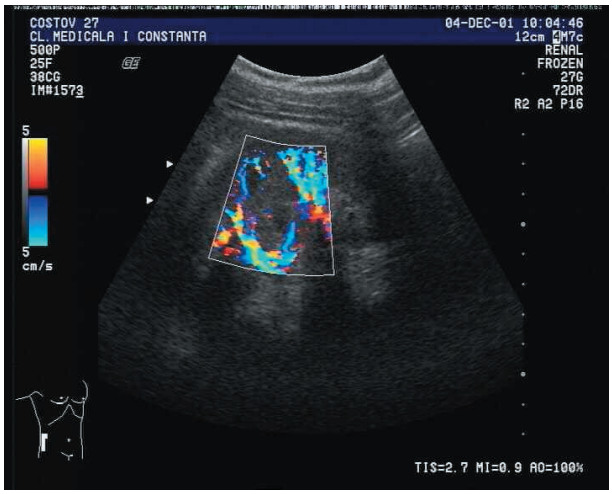

Fig.3. Tumoră Grawitz mediorenală. Aspect ecografic color Doppler.
Mediorenal Grawitz tumor. Color Doppler ultrasonographic aspect.

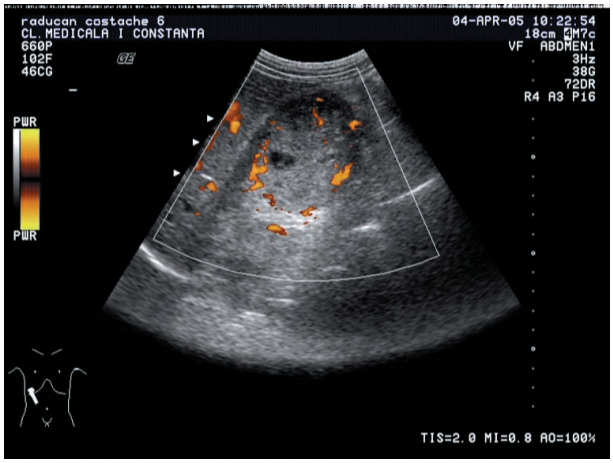

Fig.4. Tumoră Grawitz. Înregistrare Power-Doppler.
Grawitz tumor. Power-Doppler image.

cu înaltă rezoluţie, cu frecvenţă variabilă, armonice înalte, cu posibilităţi de reconstrucţie 3D, sisteme multiple de Doppler vascular - CDS, Power-Doppler, Doppler spectral, ACO, armonice înalte (fig. 1-6).

Pentru puncţiile bioptice am folosit "pistolul" Magnum, iar pentru drenajele ecoghidate şi nefrostomie am utilizat truse Chiba.

La toţi pacienţii s-au efectuat, de asemenea, CT şi urografie intravenoasă (UIV).

Rezultate

În această perioadă au fost diagnosticate 131 tumori maligne renale care au reprezentat 2,4% din totalul internărilor efectuate în serviciul de urologie.

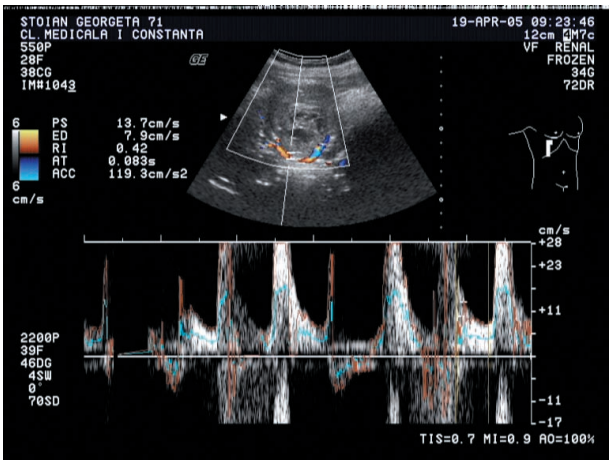

Fig.5. Tumoră Grawitz. Înregistrare duplex-Doppler.
Grawitz tumor. Duplex-Doppler image.

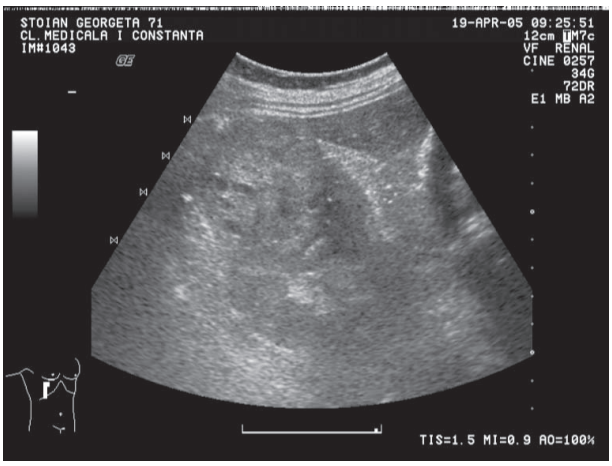

Fig.6. Tumora Grawitz. Înregistrare ACO şi armonice înalte.
Grawitz tumor. ACO and harmonic imaging.

Cele mai multe tumori au fost descoperite în cursul investigaţiei ecografice a unei hematurii - 96 de cazuri (73,2%). Relativ multe dintre tumori (35 de cazuri - 26,8%), nemanifeste clinic, au fost descoperite întâmplător, cu ocazia efectuării ecografiei pentru alte indicaţii (tabel 1).

Cu ajutorul ecografiei s-a determinat:

• *Dimensiunile tumorii* (cm), cu următoarea distribuţie: 14 tumori < 1 cm, 36 tumori de 1-3 cm, 27 tumori de 3-7 cm şi 54 tumori cu diametrul > 7 cm (fig. 7).

Tabel 1. Distribuţia cazurilor în funcţie de simptomatologie

Nr. tumori clinic manifeste	Nr. tumori clinic nemanifeste
96	35

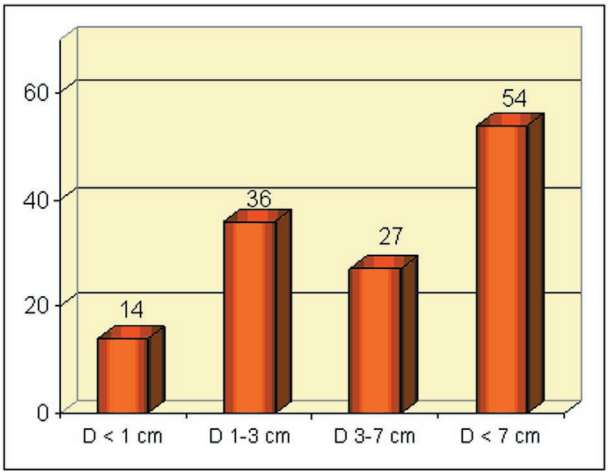

Fig.7. Distribuţia tumorilor în funcţie de dimensiuni.
Distribution of cases according to tumor size.

• *Localizarea tumorii.* În 60 de cazuri tumorile au fost localizate la polul superior, în 63 de cazuri la polul inferior şi în 8 cazuri mediorenal (fig. 8). În 2 cazuri tumorile au fost urotelioame (fig. 9).

• *Complicaţiile locale*: în lotul la care ne referim am întâlnit 38 de obstrucţii vasculare (tromboze maligne), 63 necroze tumorale parţiale, 31 de obstrucţii ale căilor urinare şi 14 cazuri de abcese de talie mică, sub 2 cm, confirmate chirurgical (fig. 10, 11).

• *Metastazele la distanţă*: metastaze hepatice au fost întâlnite la 5 pacienţi, un singur pacient a prezentat şi metastaze pulmonare (tabel 2).

Clasificarea TNM, efectuată pe baza examenului ecografic (unele cazuri au fost verificate şi prin tomodensito-

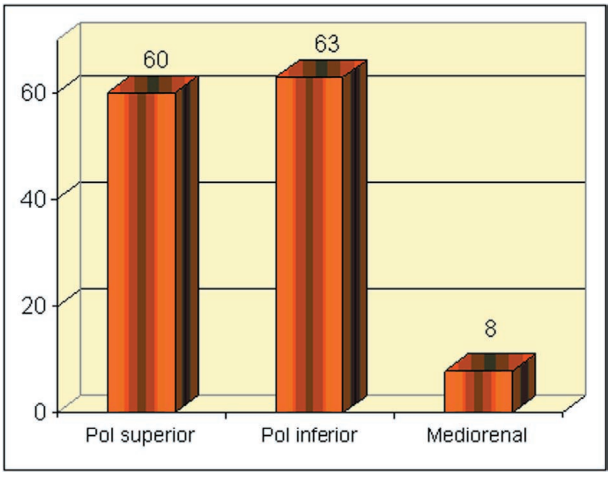

Fig.8. Localizarea tumorii la nivel renal.
Location of the kidney tumors.

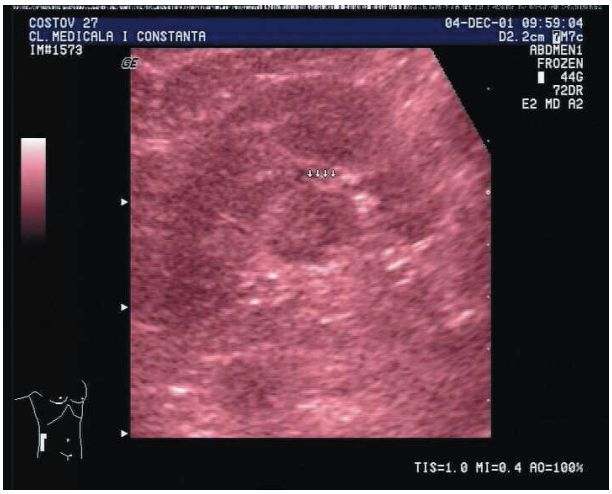

Fig.9. Uroteliom.
Urothelioma.

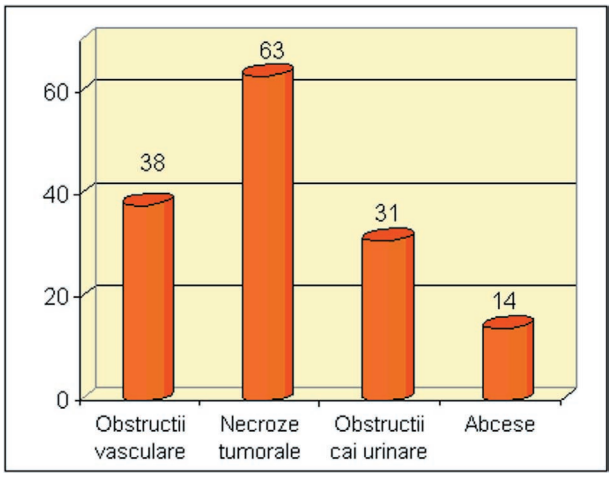

Fig.10. Complicații.
Complications.

metrie, dar diferențele au fost minore), a arătat următoarea distribuție (fig.12):

• *Intervenții ecoghidate*. În 3 cazuri, toate tumori cu talie mică, situate în medulară, adiacent de corticală, s-a practicat biopsie ecoghidată. În 3 cazuri, cu ajutorul trusei Chiba, s-au drenat ecoghidat abcese, care s-au finalizat prin nefrectomie (tabel 3).

Discuții

Diagnosticul inițial al tumorilor renale incluse în studiul nostru s-a făcut în totalitate prin ecografie, efectuată fie la pacienți cu hematurie, fie la subiecți asimptomatici urologic, supuși screening-ului ecografic pentru alte obiective. Această observație corespunde cu date din literatură legate de locul imagisticii în diagnosticul tumorilor maligne renale [3].

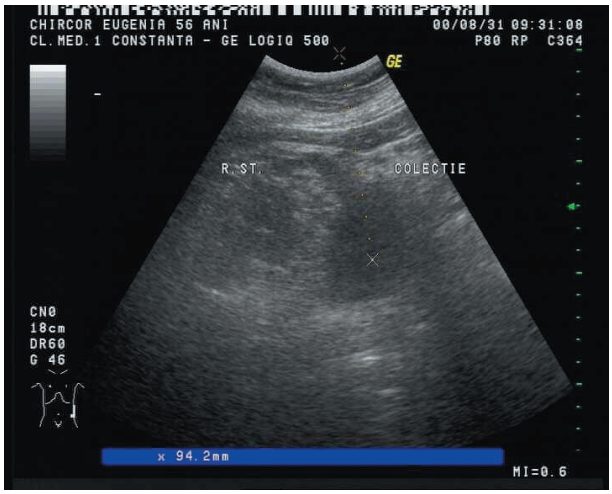

Fig.11. Tumoră Grawitz cu hematom perirenal infectat.
Grawitz tumor complicated with infected perirenal haematoma.

Tabel 2. Localizarea metastazelor

Total pacienți	Fără metastaze la distanță		Metastaze hepatice		Metastaze pulmonare	
	Nr.pacienți	%	Nr.pacienți	%	Nr.pacienți	%
131	125	95,42	5	3,81	1	0,76

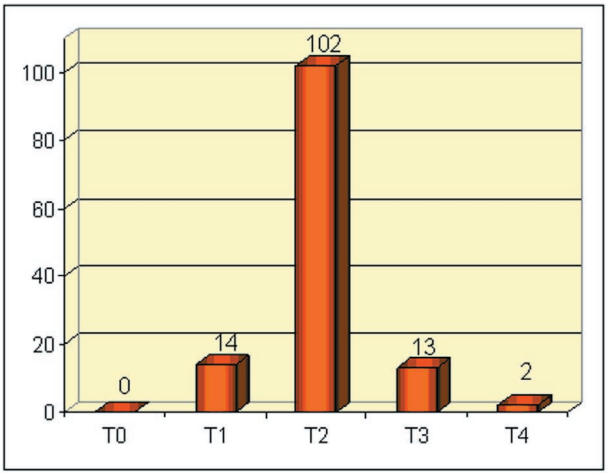

Fig.12. Clasificarea TNM (n=131).
TNM classification (n=131).

Tabel 3. Intervenții ecoghidate

Biopsie ecoghidată	Drenajul unor abcese	Nefrostomie
3	3	1

Majoritatea tumorilor au fost localizate la unul dintre cei 2 poli renali. Tumorile localizate la polul superior au avut tendința să invadeze glandele suprarenale, iar tumorile localizate la polul inferior au avut tendința să invadeze vasele de sânge. Numai două dintre tumori au fost urotelioame (fig. 9), ceea ce demonstrează că localizarea renală a tumorilor uroteliale a fost rară în statistica noastră. Carcinoamele s-au dezvoltat în cele mai multe cazuri începând de la unul din polii renali, urotelioamele s-au dezvoltat mediorenal [5].

În momentul descoperirii, majoritatea pacienților s-au încadrat în stadiul 2 TNM, adică au avut tumori mai mari de 7 cm, fară a depăşi capsula renală. Acest stadiu a corespuns intraoperator cu criteriile amintite şi a oferit condiții operatorii optime. În stadiul 3 am observat o frecvență mai mare a invaziei venelor renale, iar în 11 cazuri şi a venei cave inferioare. Cele 3 cazuri cu invazia venei cave inferioare supradiafragmatice au pus probleme chirurgicale deosebit de complexe, iar supravieţuirea lor postchirurgicală a fost limitată mult sub medie. Ecografia, aşa cum reiese din studiul nostru, este indispensabilă depistării şi stadializării tumorilor maligne renale [6].

Metastazarea la distanță, diagnosticată prin ecografie abdominală, efectuată de un ecografist foarte antrenat, a fost rară: 5 cazuri (3,81%), iar adenopatii abdominale nu s-au întâlnit la nici un pacient. Dacă ținem seama şi de metastazarea pulmonară constatată la un singur pacient (0,76%), putem afirma că tumorile Grawitz metastazează târziu, ceea ce corespunde cu datele din literatură [4].

În ceea ce priveşte procedurile chirurgicale ecoghidate, ele au fost aplicate în scop paleativ în cazul a 3 abcese renale care nu depaşeau capsula, în cazul unei compresiuni ureterale în care s-a instalat o nefrostomie şi în cazul a 3 tumori mici, în jur de 1 cm, când s-a efectuat biopsie ecoghidată.

Concluzii

Frecvența tumorilor maligne renale în Clinica de Urologie a fost de 2,4% din totalul internărilor.

Marea majoritate a tumorilor au fost cacinoame (84,8%), iar 15,2% au fost urotelioame. Nu am întâlnit limfoame sau infiltrații leucemice, care probabil nu ajung în clinica de urologie.

Carcinoamele s-au dezvoltat în cele mai multe cazuri începând de la unul din polii renali, urotelioamele s-au dezvoltat mediorenal.

Metastazele hepatice sau în alte locuri vizibile ecografic au fost rare (3,81%), iar metastazele pulmonare şi mai rare (0,76%).

Ecografia poate fi considerată cu valoare de screening în depistarea cât mai precoce a cancerului renal. Ecografia, aşa cum reiese din studiul nostru, este indispensabilă depistării şi stadializării tumorilor maligne renale. Ecografia are o valoare deosebit de mare în diagnosticul invaziei vasculare, în aprecierea distanței pe care se întinde trombusul malign, fenomen care impune strategii chirurgicale deosebite.

Referințe

1. Badea RI, Dudea SM, Mircea PA, Stamatian Fl. Tratat de ultrasonografie clinică, vol. I. Ed. Medicala Bucureşti 2004.
2. Andrews S J, Brooks P T, Hanbury D C, King C M, Prendergast C M, Boustead G B, McNicholas T A. Ultrasonography and abdominal radiography versus intravenous urography in investigation of kidney tumors: prospective incident cohort study. BMJ 2002; 324: 454.
3. Kahn CE Jr. 2 February 1995 related CHORUS documents Last updated 26 May 2004.
4. Brown Jeffrey J. Mallinckrodt Institute of Radiology, Washington University School of Medicine, St. Louis, MO. Review provided by VeriMed Healthcare Network. Medline plus. Ultrasonography of renal tumors.
5. Sinescu I. Urologie Clinică. Ed. Medicală Almateea Bucureşti 1998: 202-204.
6. Lloyd-Davies RW. A colour Atlas of Urology. Wolfe Medical Publ 2005: 158-160.

The role of ultrasound in diagnosing malignant kidney tumors

Abstract

Introduction. Malignant kidney tumors are a major problem in urological pathology; therefore, the early and complete diagnosis is an important goal in order to choose the most appropriate therapy.

Objective. On the basis of a retrospective and prospective study, evaluating the role of ultrasonography in the management of renal cancers: detection, measurement (upon admission), location, local and remote complications; performance of diagnostic and therapeutic procedures, echoguided needle biopsies and echoguided nephrostomies.

Patients and methods. We conducted a retrospective and prospective study on 131 patients with kidney cancer admitted to the Urological Clinic of the Constanta County Clinical Hospital between January 2000 and December 2004.

Results. The frequency of malignant kidney tumors was 2.4% of the total number of cases; most cases were carcinomas – 84.8%; 15.2% were urotheliomas; no lymphomas or leukemic infiltrations were found. Most carcinomas developed from one of the kidney poles, whereas urotheliomas had a mediorenal development. US detectable liver metastases were rare (3.81%) and lung metastases were even more rarely encountered (0.76%).

Conclusions. As revealed by our study, ultrasonography is indispensable for the detection and staging of kidney cancer. It also has screening value in the early detection of kidney cancer. US is of great value in vascular invasion detection, enabling to measure the thrombus size, a condition which requires specific surgical procedures

Key words: carcinoma, urothelioma, malignant thrombus, metastasis, echoguided nephrostomy

Revista Română de Ultrasonografie
2006, Vol.8, nr.3, 141-148

Diversitatea aspectului ecografic în lipoamele sistemului musculoscheletal

Daniela Fodor

Clinica Medicală II, UMF "Iuliu Haţieganu" Cluj Napoca

Rezumat

Lipomul este cea mai frecventă tumoră benignă mezenchimală, putând fi întâlnită în toate regiunile anatomice ale sistemului musculoscheletal. Tumorile voluminoase pot determina compresii pe structurile din jur dar, cel mai frecvent, tumorile sunt asimptomatice şi nu necesită extirpare chirugicală. Variabilitatea aspectului ecografic al lipomului (hipo-, izo- sau hiperecogen; profund sau superficial; omogen sau inomogen; cu capsulă vizibilă sau nu; bine delimitat sau cu interdigitări etc.) face din această tumoră o adevărată provocare pentru examinator.

Cuvinte cheie: sistem musculoscheletal, lipom, tumoră benignă mezenchimală, ultrasonografie

Introducere

Lipomul, cea mai comună tumoră benignă mezenchimală face parte, conform clasificării Comitetului Organizaţiei pentru Clasificarea Tumorilor Ţesuturilor Moi al OMS din 2002, din categoria leziunilor lipomatoase musculoscheletale benigne, alături de încă alte opt entităţi (lipomatoza, lipomatoza nervului, lipoblastomul/lipoblastomatoza, angiolipomul, miolipomul, lipomul condroid, lipomul cu celule fusiforme şi hibernomul) [1]. Poate fi întâlnit în toate regiunile unde există în mod normal ţesut adipos: ţesut celular subcutanat, muşchi, oase, retroperitoneu, mediastin etc., reprezentând aproximativ 50% dintre tumorile musculoscheletale, prevalenţa sa fiind apreciată la 2,1%. Este încă neclar dacă lipomul reprezintă o neoplazie benignă, o hiperplazie locală a celulelor adipoase sau o combinaţie a ambelor procese patologice. În general, sunt leziuni solitare, leziunile multiple (5-15% din cazuri) având, la 30% dintre pacienţi, caracter familial (sindromul Fröhlich, sindromul Proteus, sindromul Cowden etc.) [2].

În funcţie de localizare, lipoamele pot fi superficiale (subcutanate) sau profunde (intermusculare sau intramusculare). Cele superficiale sunt, pe departe, cele mai frecvente. 80% dintre aceste apar între 40-70 ani, marea majoritate fiind mici, sub 5 cm. Doar 1% dintre tumori cresc progresiv în volum, depăşind 10 cm. Un lipom tipic se prezintă sub forma unei mase palpabile de consistenţă moale-fermă, asimptomatică şi care poate creşte uşor în dimensiuni în decursul anilor. Ocazional determină durere locală, limitarea gradului de mobilitate, fenomene de compresiune pe structurile învecinate (nervi, vene etc). Evaluarea clinică poate stabili corect diagnosticul în aproximativ 85% dintre cazuri. Ca şi element clinic suplimentar, se utilizează creşterea consistenţei tumorale după aplicarea locală de gheaţă [3].

Adresa pentru corespondenţă: Dr. Daniela Fodor
Clinica medicală II
Str. Clinicilor nr. 2-4
400006, Cluj-Napoca
E-mail: dfodor@umfcluj.ro

Lipoamele profunde sunt mai rare, iar evaluarea clinică este total nespecifică, deşi contracţia musculară face ca aceste formaţiuni să devină mase evidente. Frecvent, sunt de dimensiuni mari şi au uneori caracter infiltrativ. Apar la nivelul grupelor musculare mari de la nivelul membrelor inferioare (45% dintre cazuri), ale trunchiului (17%), umărului sau membrelor superioare [2,3].

Lipoamele pot creşte în dimensiuni în timpul perioadelor de creştere rapidă a greutăţii corporale. Deşi lipoamele sunt formate din adipocite mature, cu nuclei uniformi, identice cu cele din ţesutul adipos normal, grăsimea este considerată improprie pentru metabolismul general, leziunile rămânând de dimensiuni nemodificate în perioadele de scădere accentuată în greutate [3].

Aspecte ultrasonografice

Evaluarea ecografică a formaţiunilor tumorale ale ţesuturilor moi se realizează, în cele mai multe cazuri, cu relativă uşurinţă datorită poziţiei lor superficiale şi al abordului facil. În schimb, interpretarea tumorilor ca fiind lipoame poate crea dificultăţi din cauza aspectului variat. Clasic, din punct de vedere ecografic, lipomul este descris ca o formaţiune tumorală bine delimitată, în general ovoidă, aşezată cu axul lung paralel cu tegumentul, bine delimitată, nodulară sau lobulată, fără amplificare posterioară (fig. 1). Ecogenitatea unui lipom poate varia de la hiperecogen la hipoecogen, iar în interior pot exista linii hiperecogene fine (septe fibroase) (fig. 2-4). Capsula,

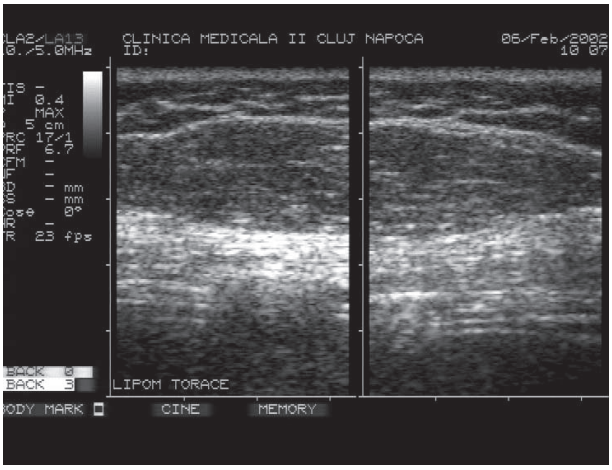

Fig.1. Aspect ecografic tipic de lipom situat la nivelul toracelui: tumoră ovalară, paralelă cu suprafaţa tegumentului, uşor ecogenă, cu septe fine ecogene în interior, fără amplificare posterioară, nevascularizată.
Typical sonographic aspect of a lipoma located in the thorax: elliptical mass parallel to the skin surface, slightly hyperechoic, with thin linear septa inside, with no distal enhancement or vascularisation.

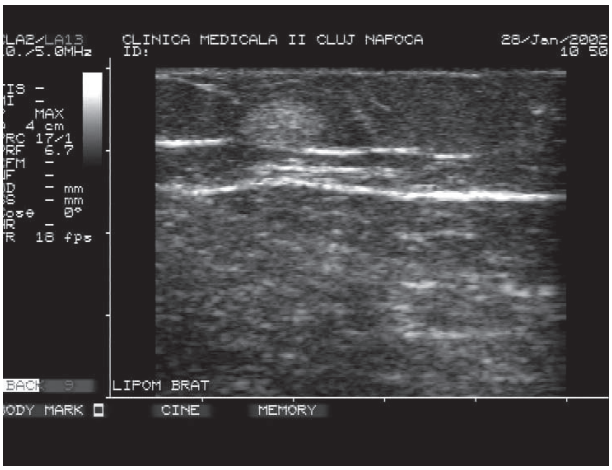

Fig.2. Lipom mic, hiperecogen situat la nivelul braţului. Nu determină modificarea reliefului regiunii.
Small hyperechoic lipoma in the arm without alteration of the skin contour.

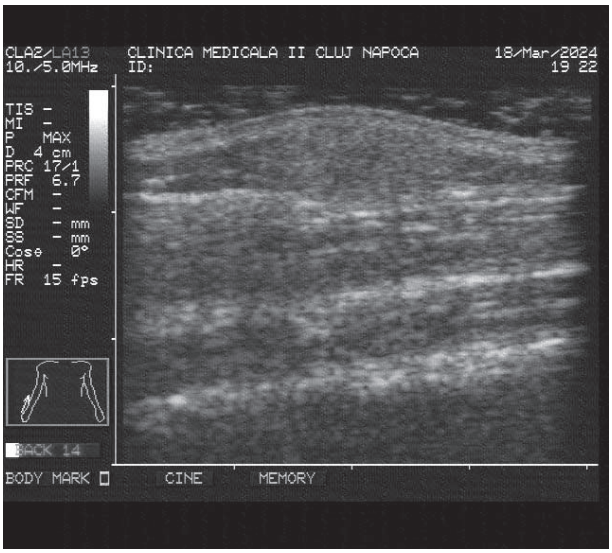

Fig.3. Lipom hiperecogen la nivelul antebraţului, care determină denivelarea regiunii.
Hyperechoic lipoma in the forearm with alteration of the skin contour.

prezentă în toate cazurile, este uneori subţire şi greu de evidenţiat, iar vascularizaţia este în general nedetectabilă [4-7]. Cu cât structura internă a unei formaţiuni tumorale decelată la nivelul ţesutului celular subcutanat este mai apropiată de structura hipodermului învecinat, cu atât posibilitatea ca aceasta să fie un lipom este mai crescută. Deşi reţeaua vasculară a lipoamelor este bogată, aceasta este puţin evidentă, chiar şi la examenul microscopic, datorită compresiei realizată de către adipocitele destinse [3]. De

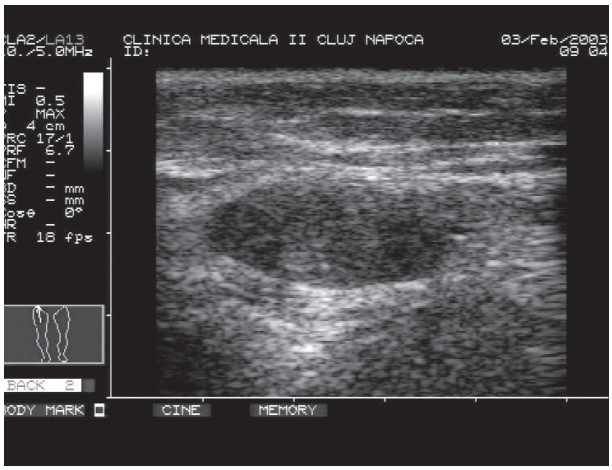

Fig.4. Lipom hipoecogen la nivelul coapsei, situat în hipodermul profund, deasupra fasciei musculare.
Hypoechoic lipoma of the thigh, in the deep dermis above the muscle fascia.

aceea, lipoamele sunt considerate a fi tumori avasculare (tipul I), rar hipovasculare, cu un singur pol vascular la nivelul hilului (tipul II) [8].

Ecogenitatea diferită a lipoamelor depinde de cantitatea de țesut conjunctiv, precum şi de alte interfețe reflective prezente intratumoral [6]. Behan şi Kazam (citați de 5) au demonstrat că aspectul ecografic al lipoamelor depinde de celularitatea acestora, în special de cantitatea de țesut adipos şi apă. Tumorile cu conținut predominant adipos au puține interfețe şi un aspect ecografic hipoecogen şi omogen. Lipoamele cu celularitate mixtă şi conținut crescut de apă au număr crescut de interfețe şi, astfel, un aspect ecografic ecogen şi inomogen. Majoritatea lipoamelor sunt hiperecogene, urmate de cele hipoecogene şi izoecogene [5,7,9]. Procentul acestora diferă foarte mult în funcție de autor, existând o slabă concordanță interobservatori în caracterizarea acestor tumori. Această concordanță scăzută a fost explicată de experiența personală şi cunoştiințele în acest domeniu ale examinatorului, de examinarea în timp real sau după înregistrări anterioare sau de utilizarea corectă a examinării Doppler.

Adevăratele probleme de diagnostic apar în cazul lipoamelor profunde şi, mai ales, în localizările intramusculare. Formațiunile au, în general, margini neregulate şi interdigitări cu fasciculele musculare normale, ceea ce crează un aspect striat (fig. 5). Aceste tipuri de tumori pot fi simptomatice, mai ales prin compresia trunchiurilor nervoase din vecinătate şi au o rată de recidivă de 4-5% după excizia chirurgicală [3]. În funcție de localizare, acestea pot simula tumori maligne ale regiunii, unul dintre exemplele clasice din literatură fiind lipomul muşchiului mare pectoral, care pretează la confuzii cu neoplasmele mamare [10,11].

Evaluarea ecografică a lipoamelor mari impune o analiză atentă a structurilor anatomice din jur, în special a nervilor, venelor şi tendoanelor (fig. 6-16). Demonstrarea compresiei sau a dislocării acestora explică simptomatologia clinică a pacientului (parestezii, uşoare deficite motorii, edem, dilatări venoase etc.) şi furnizează date importante pentru o bună excizie chirurgicală.

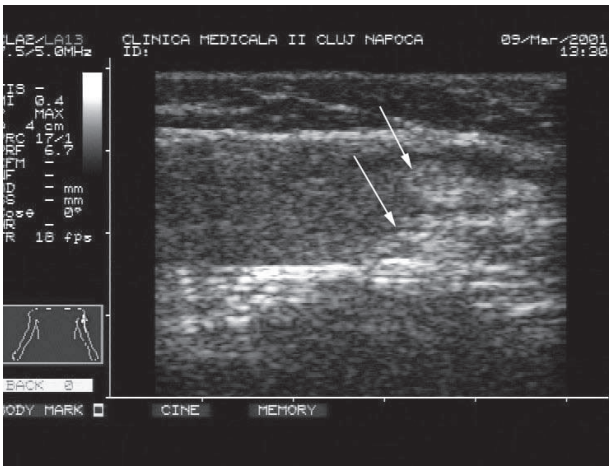

Fig.5. Lipom intramuscular recidivat la 1,5 ani după excizia chirurgicală, situat în grosimea muşchiului deltoid. Se observă interdigitațiile cu fibrele musculare (săgeți).
Recurrent intramuscular lipoma at 1.5 years after excision. Interdigitations with deltoid muscle fibers are seen (arrows).

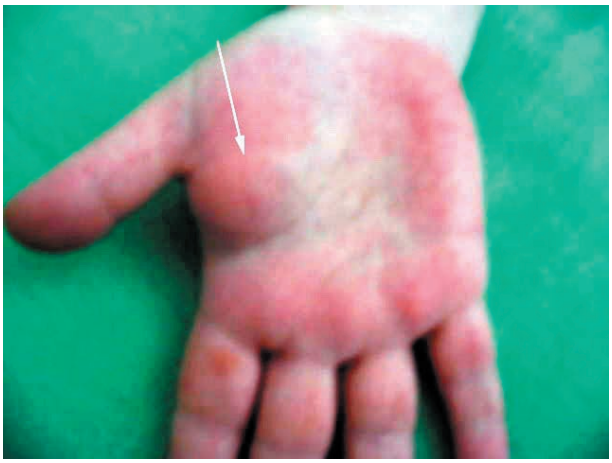

Fig.6. Aspectul clinic al unui lipom palmar (săgeată) la o pacientă în vârstă de 54 ani care acuza dificulți în mobilizarea policelui şi indexului.
Clinical aspect of a lipoma in the thenar region of the hand in a 54-year old woman who complained of limitation of the range of motion in the thumb and forefinger.

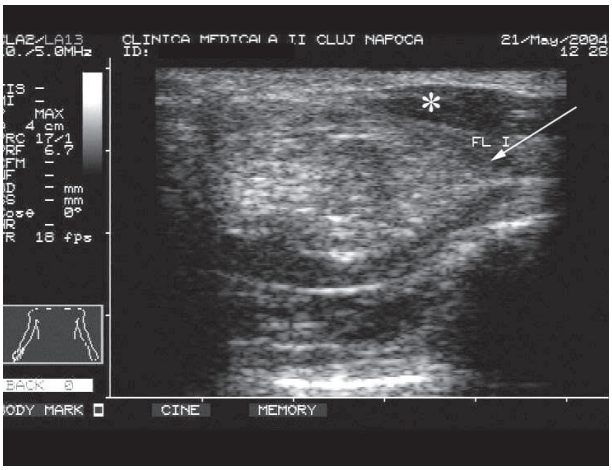

Fig.7. Secţiune longitudinală la nivelul eminenţei tenare a cazului din fig. 6. Lipomul hiperecogen este situat sub planul muşchilor adductor scurt şi flexor scurt al policelui (steluţă), dislocând tendonul flexorului lung al policelui (săgeată).
Longitudinal sonogram of the thenar compartment level in the case from fig 6. The hyperechoic lipoma is situated under the abductor and flexor pollicis brevis muscles (asterisk) with flexor pollicis longus dislocation (arrow).

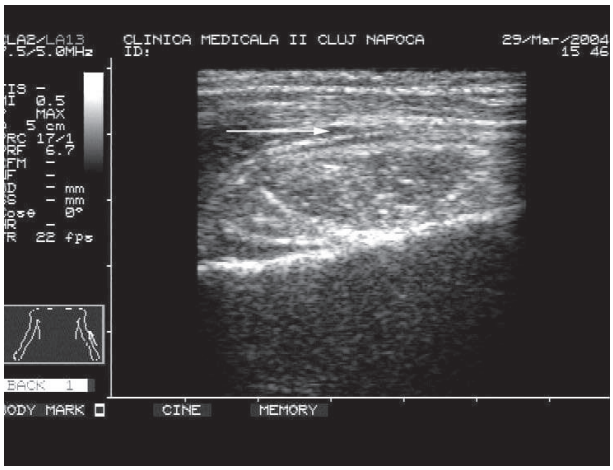

Fig.9. Lipom hiperecogen la nivelul antebraţului, situat profund, sub planul muscular. Acesta comprimă nervul median (săgeată), pacienta prezentând parestezii în teritoriul de distribuţie al acestuia.
Longitudinal sonogram of a hyperchoic lipoma in the forearm, situated under the muscle level. The patient complained of paresthesia in the median nerve distribution territory because of the tumor compression (arrow).

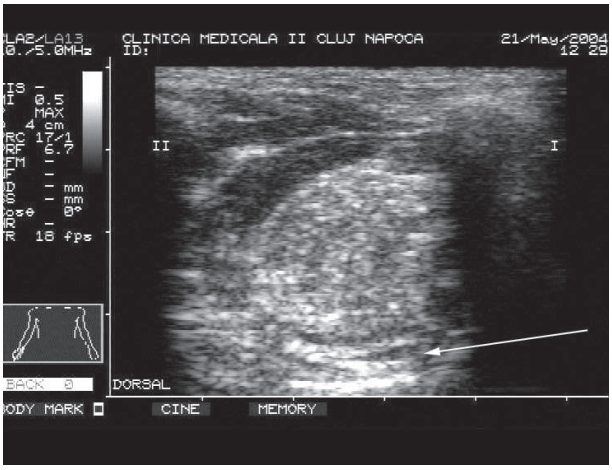

Fig.8. Acelaşi caz din fig 6. Secţiune transversală de pe faţa dorsală a mâinii. Se observă aspectul curb al tendonului flexor lung al policelui (săgeată) datorită compresiei tumorale.
Transverse sonogram from the dorsal side of the hand in the case from fig 6. Curved aspect of the flexor pollicis longus (arrow) due to tumor compression.

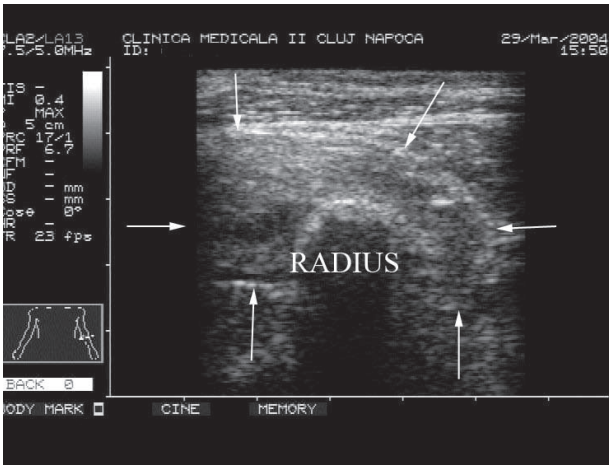

Fig.10. Acelaşi caz din fig. 9 în secţiune transversală. Se observă extensia lipomului (săgeţi) în relaţie cu radiusul.
Transverse sonogram in the case from fig. 9 – tumor expansion around the radius bone (arrows).

Fig.11. Tumoră situată pe fața medială a genunchiului. Acesta comprimă vena safenă internă, determinând apariția dilatărilor varicoase ale acesteia la nivelul gambei. Examenul microscopic a constatat proeminența componentelor fibroase nonseptale, interpretarea fiind de fibrolipom. *Tumor mass on the medial side of the knee leading to the great saphenous vein compression and secondary varicose vein development. The anatomopathological examination revealed significant nonseptal fibrous components leading to the diagnosis of fibrolipoma.*

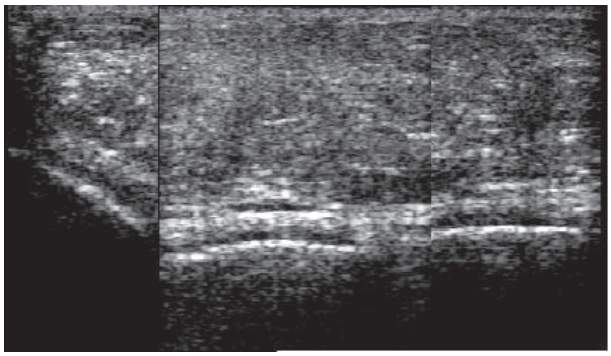

Fig.12. Secțiune transversală la nivelul tumorii din fig. 11. Aspect inomogen, ușor hipoecogen, cu capsulă fină. *Transverse sonogram of the tumor from fig. 11: dishomogeneous, slightly hyperechoic and thin capsule.*

Fig.13. Tumoră plantară stângă la o fetiță de 9 ani apărută cu 3 ani anterior de examinare, cu creștere lentă, dar constantă. A dus în timp la mobilizarea cu mare dificultate. Examenul anatomopatologic a indicat aspect de lipom. *Left plantar tumor in a 9-year old girl with slow, but progressive development. The tumor had appeared 3 years before the examination and in time it led to great difficulties in mobilization. Anatomopathological examination: lipoma.*

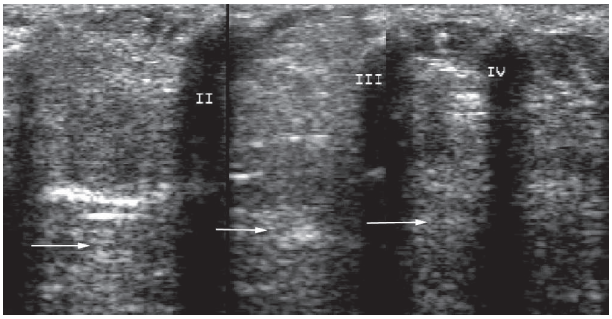

Fig.14. Aspectul ecografic al cazului din fig 13. Secțiune transversală pe fața dorsală a piciorului. Creșterea lipomului a produs lărgirea primelor trei spații inter-metatarsiene. Tendoanele flexoare ale degetelor (săgeți) sunt situate posterior de lipom, iar la examinarea dinamică alunecarea acestora este normală. *Sonographic aspect of the case from fig 13. Transverse sonogram on the dorsal foot. The growing lipoma led to the widening of the first three intermetatarsal spaces. The flexor tendons of the fingers (arrows), located behind the lipoma, showed normal gliding.*

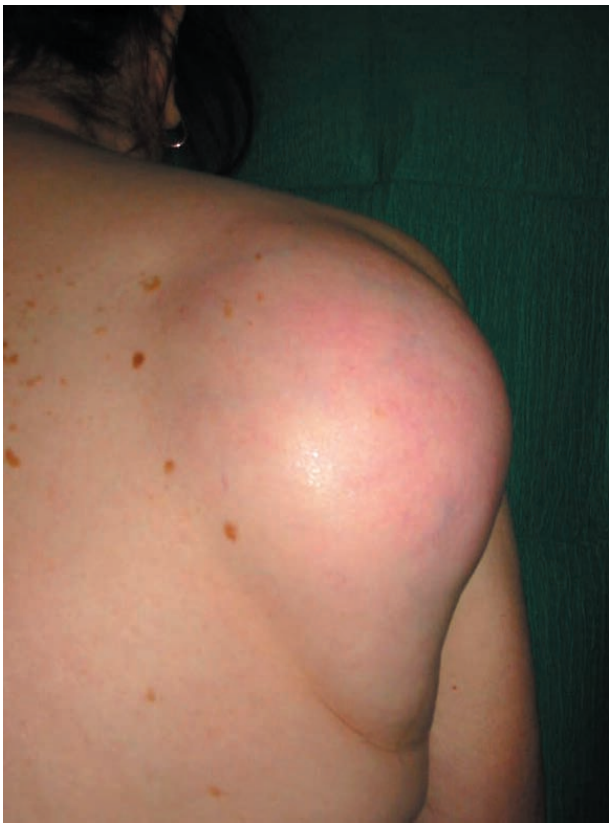

Fig.15. Lipom gigant situat in regiunea scapulară dreaptă.
Giant lipoma in the right scapular region.

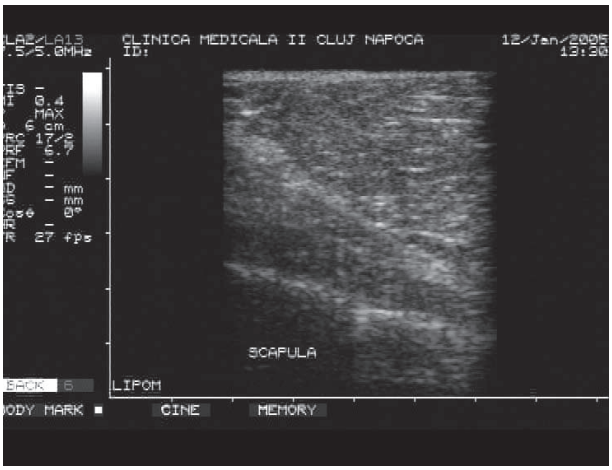

Fig.16. Aspectul ecografic al lipomului din fig. 15. Acesta este bine delimitat, superficial, cu capsulă vizibilă, fără vascularizaţie demonstrabilă.
Longitudinal sonogram in the case from fig 15. The lipoma has is well delineated, with a clearly identified capsule and without vascularisation.

Deosebirea lipoamelor intramusculare faţă de varianta malignă – liposarcomul, este extrem de importantă şi, deseori, dificilă. Prezenţa septelor groase, inomogenitatea nodulară şi vascularizaţia crescută a tumorii ridică puternic suspiciunea malignităţii (fig. 17-19). Calcificările, deşi sunt mai frecvente în tumora malignă, nu constituie un criteriu de diferenţiere cert (fig. 20) [12,13]. Utilizarea celorlalte tehnici imagistice - CT sau RM - aduce date suplimentare în aceste cazuri, dar diagnosticul de certitudine îl oferă doar examenul microscopic din fragmentul obţinut la biopsia ghidată ecografic sau din piesa operatorie.

Diagnosticul diferenţial al lipomului trebuie făcut, practic, cu toate formaţiunile tumorale sau inflamatorii care pot apărea la nivelul ţesuturilor moi: hemangioame, chisturi epidermoide, adenopatii etc., dar şi cu structuri normale. Una dintre situaţiile de confuzie cu structurile anatomice apare relativ frecvent în regiunea cervicală (cap şi gât), regiune predilectă de apariţie a lipoamelor (până la 30% dintre lipoame au această localizare). La o examinare superficială muşchiul sternocleidomastoidian,

Fig.17. Liposarcom exulcerat la nivelul gambei.
Exulcerated liposarcoma in the leg.

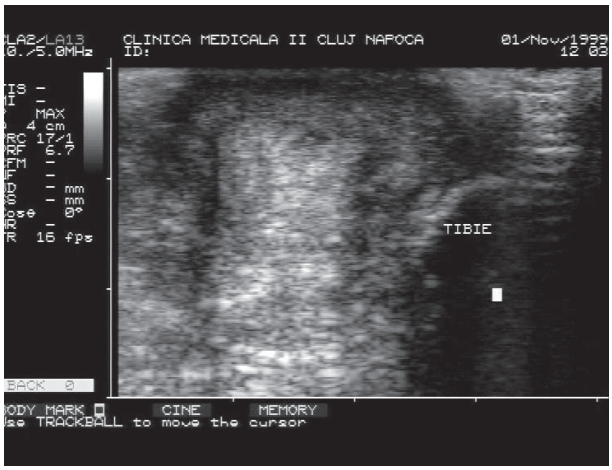

Fig.18. Liposarcom gambă (cazul din fig. 17): formaţiune rău delimitată, inomogenă, cu septe hiperecogene grosolane şi invadarea tibiei.
Sonogram in the case from fig. 17: poorly defined, dishomogeneous tumor with thick septa and tibia invasion.

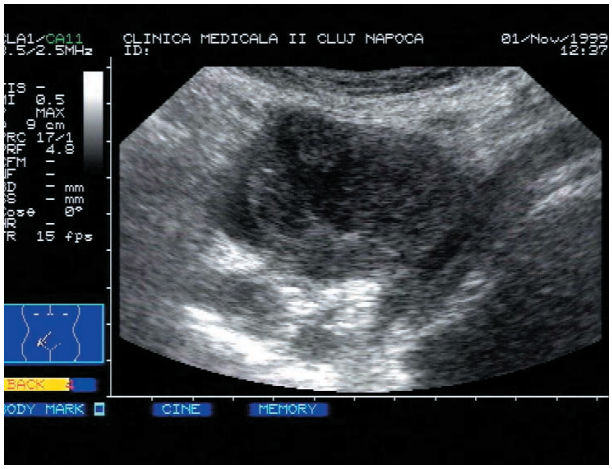

Fig.19. Bloc metastatic în jurul arterei iliace drepte la cazul din fig. 17.
Metastatic tumor around the right iliac artery in the case from fig 17.

examinat doar transversal, poate fi cu uşurinţă confundat cu un lipom, fasciculele musculare ale muşchiului având o organizare concentrică. De aceea, examinarea în planuri perpendiculare este obligatorie în toate cazurile, în secţiune longitudinală observându-se cu uşurinţă fasciculele musculare paralele, evitându-se astfel confuziile [7].

În **concluzie**, lipoamele au un aspect ecografic variabil, identificarea lor ca atare ţinând mai mult de experienţa examinatorului în acest domeniu decât de anumite caracteristici ecografice. Dacă se ţine cont şi de constatările examinului obiectiv, pentru lipoamele superficiale identificarea se face, în general, corect. În schimb, pentru cele profunde, interpretarea tumorilor ca fiind lipoame nu se poate face cu certitudine decât după examenul histopatologic.

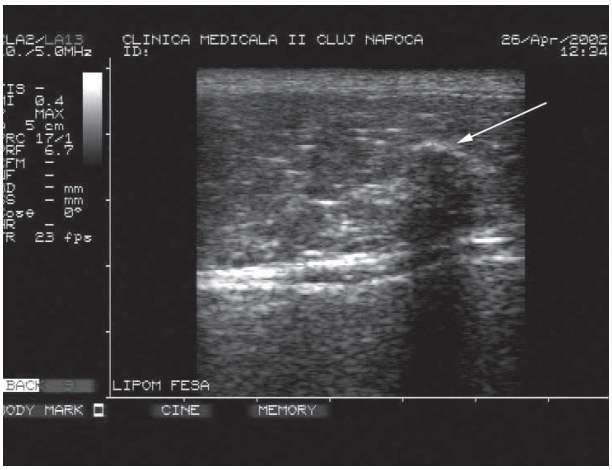

Fig.20. Lipom la nivelul fesei, cu calcificări intratumorale (săgeată).
Lipoma in the buttock, with calcifications (arrow).

Referinţe

1. Cristopher D, Unni K, Mertens F. Adipocytic tumors. WHO classification of tumors. Pathology and genetics: tumors of soft tissue and bone. Lyon, France: IARC 2002: 19-46.
2. Myhre Jensen O. A consecutive 7-year series of 1331 benign soft tissue tumors. Clinicopathologic data. Comparation with sarcomas. Acta Orthop Scand 1981; 54: 287-283.
3. Murphey MD, Caroll JF, Flemming DJ, Pope TL, Gannon FL, Kransdorf MJ. Benign musculoskeletal lipomatous lesions. Radiographics 2004; 24: 1433-1466.
4. Höglund M, Muren C, Engkvist O. Ultrasound characteristics of five common soft-tissue tumors in the hand and forearm. Acta Radiologica 1997; 38: 348-54.
5. Inampudi P, Jacobson JA, Fessell DP et all. Soft tissue lipomas: Accuracy of sonography in diagnosis with pathologic correlation. Radiology 2004; 233: 763-767.
6. Fornage BD, Tassin GB. Sonographic appearance of superficial soft tissue lipomas. J Clin Ultrasound 1991; 19: 215-220.
7. Ahuja AT, King AD, Kew J, King W, Metreweli C. Head and neck lipomas: sonographic appearance. AJNR 1998; 19: 505-508.
8. Giovangiorgio F, Andreoli C, De Cicco M.L. Color doppler sonography of focal lesions of the skin and subcutaneous tissue. J Ultrasound Med 1999; 18:89-93.

9. Bueno Horcajadas A, Lopez Lafuente J, de la Cruz Burgos R, Hernandez Muňiz, Alonso Roca S, Gonzales Ortega S. Ultrasound and MRI findings in tumors and tumor-like lesions of the fingers. Eur Radiol 2003; 13: 672-685.
10. Gopal U, Patel MH, Wadhawa MK. Intramuscular lipoma of the pectoralis major muscle. JPGM 2002; 48: 330-331.
11. Pant R, Poh AC, Hwang SG. An unusual case of an intramuscular lipoma of the pectoralis major muscle simulating a malignant breast mass. Ann Acad Med Singapore 2005; 34: 275-276.
12. Kransdorf MJ, Bancroft LW, Peterson JJ, Murphey MD, Foster WC, Temple H. Imaging of fatty tumors: distinction of lipoma and well-differentiated liposarcoma. Radiology 2002; 224: 99-104.
13. Gaskin CM, Helms CA. Lipomas, lipoma variants, and well-differentiated liposarcomas (atipical lipomas): results of MRI evaluations of 126 consecutive fatty masses. AJR 2004; 182: 733-739.

Diversity of the ultrasound aspect in lipomas of the musculoskeletal system

Abstract

Lipoma is the most common soft tissue mesenchymal tumor. It can develop in any anatomic region of the musculoskeletal system. Large tumors are associated with compression of proximity structures, but most often the lipomas are asymptomatic and do not require surgical removal. The sonographic appearance is highly variable: hyper-, iso- or hypoechoic; homogeneous or heterogeneous; with more or less distinct capsule; with regular contour or with interdigitations, etc. Consequently, such tumors are a real challenge for the examiner.

Key words: musculoskeletal system, lipoma, soft tissue mesenchymal tumor, ultrasonography

Revista Română de Ultrasonografie
2006, Vol.8, nr.3, 149-155

Soluții de telemedicină şi e-health aplicate în ultrasonografie. EcoDis - proiect pilot de telesonografie

Sorana Iancu[1], Horia Ştefănescu[1], Radu Badea[1], Sebastian Iancu[2], Vasile Bonaț[3], Sabin Nemeş[3], Adrian Tarța[4]

1 – Centrul de Educație şi Cercetare în Ultrasonografie (CECUS), Universitatea de Medicină şi Farmacie "Iuliu Hațieganu", Cluj Napoca
2 – Asociația MediClass, Cluj Napoca
3 – Spitalul Județean de Urgență, Baia Mare
4 – SC Numeris Com, Baia Mare

Rezumat

Telemedicina şi e-health reprezintă noi fațete ale medicinei moderne, odată cu succesul globalizării informaționale şi comunicaționale. Proiectul EcoDis este prima aplicație de teleconsult ultrasonografic dezvoltată în România, cu scopul de a creşte calitatea diagnosticului la nivelul sistemului primar de asistență a sănătății prin facilitarea consultului ecografic la distanță. Lucrarea de față descrie paşii şi caracteristicile tehnice necesare dezvoltării unei platforme de telesonografie şi prezintă rezultatele perioadei pilot de testare a acestei soluții în condiții reale.

Cuvinte cheie: telemedicină, e-health, ultrasonografie

Introducere

În întreaga lume, nevoile de sănătate ale populației au devenit din ce în ce mai complexe, în paralel cu creşterea aşteptărilor în ceea ce priveşte serviciile de sănătate, mai ales în contextul globalizării informaționale. Din această perspectivă, telecomunicațiile şi aplicațiile software reprezintă soluția ideală pentru îmbunătățirea serviciilor de sănătate şi utilizarea eficientă a resurselor limitate.

Astfel, ***telemedicina*** este definită ca şi totalitatea tehnologiilor utilizate pentru a permite accesul pacienților la sistemul de îngrijire a sănătății prin culegerea, organizarea, distribuirea şi prelucrarea informațiilor medicale necesare pentru evaluarea stării pacientului, pentru a pune un diagnostic exact şi pentru a stabili tratamentul adecvat. Telemedicina reprezintă, de fapt, utilizarea telecomunicațiilor pentru a îmbunătăți serviciile de sănătate şi este în prezent folosită într-o varietate de moduri, dintre care cele mai importante sunt: medicina preventivă; tele-educația şi instruirea la distanță; utilizarea eficientă a timpului; asistența medicală în cazuri de urgență şi în zone izolate; acces la medicul curant indiferent de locația pacientului.

Conceptul de ***e-health*** cuprinde totalitatea aplicațiilor de tehnologie a informației şi comunicării (ICT) care afectează sănătatea pacienților sau a cetățenilor, precum şi sistemul de îngrijire al sănătății, de la diagnostic la urmărire [1]. Scopul

Adresa pentru corespondență: dr. Horia Ştefănescu
CECUS – UMF Cluj Napoca
str Croitorilor nr 19-21, 400162,
Cluj Napoca, Romania
email: hstefanescu@umfcluj.ro

programelor de e-health (parte a programului *e-Europe – An Information Society for All* [2] al Comisiei Europene) este de ”a dezvolta un mediu inteligent care să faciliteze managementul ubicuu al stării de sănătate a cetăţenilor şi de a asista profesionişii din domeniul medical pentru a face faţă provocărilor, în managementul riscului şi în integrarea noilor cunoştinţe medicale în practica clinică” [3].

Aplicabilitatea soluţiilor e-health este extrem de variată, practic, în ziua de azi, regăsindu-se la orice nivel, având funcţii multiple, ca de exemplu:

• *în spitale*, cu aplicabilitate pentru: sistemul de programare, evidenţa pacienţilor, raportări, administraţie, dar şi pentru informatizarea şi integrarea departamentelor spitalului sau interconectare (comunicarea între spital şi alte compartimente ale sistemului de asistenţă a sănătăţii sau implicarea într-o reţea de telemedicină).

• în *sistemul de asistenţă primară*, asigurându-se eficientizarea modului de evidenţă a pacienţilor, a colectării datelor medicale şi a prescrierilor de medicamente.

• în ceea ce priveşte *asistenţa la domiciliu*, care include servicii de îngrijire a pacienţilor aflaţi la propriul domiciliu (monitorizarea semnelor vitale, ajustarea tratamentului etc.) de către personal medical abilitat, utilizându-se sisteme de telecomunicaţii.

Instrumentul fundamental al tuturor acestor aplicaţii este *dosarul medical informatizat* al pacientului, care permite consultarea datelor pacientului de către profesionişti diferiţi, de specialităţi diferite sau din instituţii diferite, urmărindu-se asigurarea beneficiului maxim pentru pacient. Acestea pot include: autoîngrijire din partea pacientului, asistenţă la domiciliu şi aparatură pe bază de senzori, telemedicină sau telechirurgie, mesagerie electronică, baze de date electronice, reţele regionale sau naţionale [1]. Pe marginea fişei electronice, teleconsultul între mai mulţi profesionişti referitor la un caz anume instaurează principiul celei de *a doua opinii*, pentru a se obţine un diagnostic cât mai corect şi pentru a se asigura un tratament adecvat cazului, eliminându-se erorile şi permiţându-se o monitorizare mai eficientă [4].

Este unanim recunoscut că ultrasonografia este o examinare sensibilă, reproductibilă, noninvazivă, ieftină, care are avantajul posibilităţii investigării în timp real, dar care este în acelaşi timp operator dependentă, fapt ce pare să îi scadă din performanţe. De asemenea, explorarea ecografică cunoaşte o dezvoltare continuă a tehnicilor de examinare, care îi cresc fiabilitatea, iar domeniile de aplicabilitate sunt dintre cele mai variate.

În ceea ce priveşte abordarea ultrasonografiei din perspectiva e-health la nivelul unei instituţii medicale, se constată aceleaşi tendinţe ca şi în cazul implementării dosarului medical informatizat. Fiind o aplicaţie bazată pe transmiterea şi procesarea de imagine, telesonografia se supune standardelor de comunicare a informaţiilor biomedicale DICOM, care au drept scop îmbunătăţirea fluxului informaţional şi asigurarea interoperabilităţii între un sistem imagistic şi alt sistem informaţional [5]. De asemenea, stocarea imaginilor ultrasonografice în formate compatibile PACS asigură posibilitatea postprocesării şi integrării ultrasonografiei în strategia diagnostică digitală, în vederea îmbunătăţirii calităţii diagnosticului şi managementului pacienţilor [5].

Bineînţeles că cea mai importantă facilitate pe care o oferă ultrasonografiei telemedicina şi e-health este posibilitatea efectuării **consultului ecografic la distanţă.** Prima aplicaţie românească coerentă în acest domeniu este reprezentată de proiectul EcoDis, dezvoltat în parteneriat de către Centrul de Educaţie şi Cercetare în Ultrasonografie (CECUS), Asociaţia Mediclass, Spitalul Judeţean de Urgenţă Baia Mare şi o firmă de software din Baia Mare care distribuie echipamente ecografice cu suport PC. Premizele care au dus la realizarea acestui proiect-pilot de telesonografie sunt reprezentate de câteva acţiuni punctuale care au pus în legătură partenerii menţionaţi anterior: Atelierul MedIT, prima manifestare românească dedicată progreselor tehnologiei informaţiei şi comunicării în educaţia şi practica medicală, organizat de Asociaţia Mediclass şi conferinţa MaraMedica din 2005, ocazie cu care s-a realizat prima transmisie la distanţă, în timp real, a unei examinări ecografice.

Scopul şi obiectivele proiectului EcoDis

Scopul proiectului EcoDis îl reprezintă creşterea calităţii diagnosticului la nivelul sistemului primar de asistenţă a sănătăţii prin facilitarea consultului ecografic la distanţă.

Proiectul EcoDis reprezintă o aplicaţie specifică de telemedicină, care permite obţinerea de către medicul mai puţin experimentat în examinarea ultrasonografică a celei de-a doua opinii, opinia specialistului. Astfel, cazurile de urgenţă, precum şi cazurile cronice monitorizate de către medicul de familie şi care prezintă complicaţii, pot fi corect diagnosticate în timp relativ scurt, fără a necesita deplasarea pacientului la cabinetul medicului specialist.

Pe de altă parte, prin componenta sa educativă, proiectul pilot EcoDis pune bazele serviciilor de educaţie medicală la distanţă.

Obiectivele specifice ale proiectului EcoDis pot fi sintetizate astfel:

• creşterea accesibilităţii pacienţilor la explorări ecografice performante

• identificarea soluţiei tehnice necesare comunicării între medicii de familie şi medicii specialişti CFU

• crearea unor protocoale de comunicare la distanţă

• crearea unei baze de date pentru cercetările viitoare

Metoda de lucru

Proiectul EcoDis a parcurs mai multe faze, după cum urmează:

• Definirea proiectului
• Dezvoltarea şi testarea soluției tehnice de comunicare
• Dezvoltarea protocoalelor de comunicare
• Etapa de teleconsult
• Evaluare

Într-o primă fază a fost necesară definirea proiectului, printr-o raportare la alte inițiative asemănătoare. S-a recurs la o ***documentare*** asupra aplicațiilor de telemedicină, atât din punct de vedere medical, cât şi tehnic. Documentarea s-a bazat pe informațiile disponibile în rețeaua internet, plecând de la punctele de referință oferite de AtelierulMedIT. Aria de interes a proiectului s-a conturat în urma discuțiilor cu specialiştii CECUS şi medicii de familie din județul Maramureş şi a întâlnirilor cu firma de software şi Asociația MediClass. Colaborarea dintre aceşti parteneri a dus la ***realizarea modelului conceptual*** de funcționare a proiectului, pe baza căruia s-au definit specificațiile medicale şi tehnice (fig. 1).

Dezvoltarea soluției tehnice de comunicare între centrele pilot şi centrul expert a revenit Asociației MediClass, constituind baza parteneriatului cu CECUS. Platforma EcoDis este o aplicație destinată colaborii medicale pe internet. În acest sens, ea a fost dezvoltată să îndeplinească anumite cerințe de ordin tehnic:

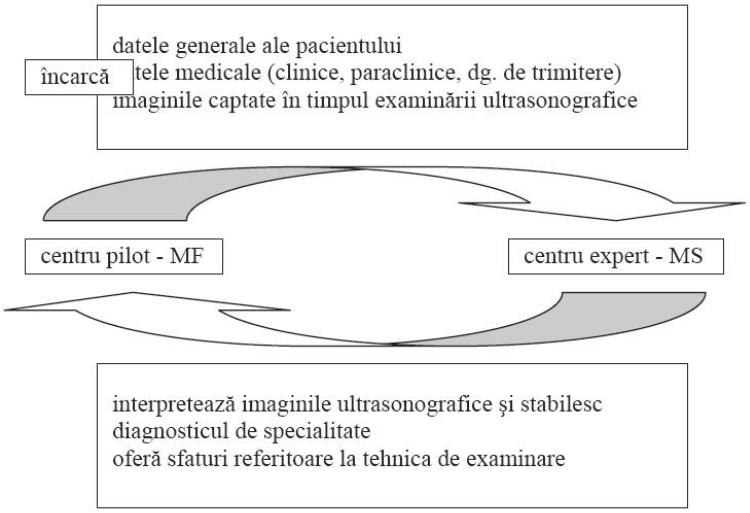

Fig.1.

Modelul conceptual al proiectului de teleconsult ultrasonografic EcoDis.

Practic, se parcurg următorii paşi: Medicul de familie efectuează examinarea ultrasonografică şi salvează în memoria calculatorului imaginile captate după un model prestabilit, descris in baza unui protocol de examinare. La sfârşitul programului de lucru sau oricând şi oricât de des se doreşte, medicul de familie accesează platforma EcoDis prin intermediul contului său de utilizator şi încarcă datele personale şi medicale ale pacientului. Odată încărcate, aceste date pot fi vizualizate de către medicul specialist, care completează în fişa pacientului interpretarea imaginilor ecografice şi afirmă diagnosticul de specialitate. Acest diagnostic devine apoi vizibil pentru medicul de familie. **Fişa pacientului** conține următoarele tipuri de date:

• date personale: nume, prenume, CNP, sex, ocupație, domiciliu (județ şi localitate);
• date medicale:
  - clinice: simptomatologie, alte date de interes, examen obiectiv general, tensiune, puls greutate, aparat digestiv, ficat – căi biliare – splină, aparat uro-genital;
  - paraclinice: examene de laborator, examene radiologice, alte examene de specialitate;
• diagnostic de trimitere;
• imagini ultrasonografice;
• interpretare (diagnostic de specialitate)

Concept pattern of the EcoDis project for ultrasound remote diagnosis. It involves the following steps: the GP performs the ultrasound examination and saves in the computer memory the images obtained according to a preset pattern based on an examination protocol. At the end of the working hours or at any other time and as often as required, the GP connects to the EcoDis platform through his/her user account and upload the patient's personal and medical data. When uploaded, the data can be seen by the specialist who shall then fill in the patient's chart with the interpretation of the ultrasound images and shall set the diagnosis. Subsequently, the diagnosis is available to the GP. ***The patient's chart*** *shall include the following data:*

• personal data: name, personal identification number, gender, profession, address (county and town);
• medical data:
  - clinical: symptoms, other relevant data, general examination, blood pressure, heart beat, weight, digestive system, liver – biliary ducts – spleen, urogenital system;
  - paraclinical: lab tests, X-rays, other specific tests;
• diagnosis upon referral;
• ultrasound images;
• interpretation (diagnosis set by a specialist)

• *portabilitate* – aplicaţia client poate fi rulată similar şi în condiţii optime pe orice calculator conectat la internet, indiferent de sistemul de operare gazdă;

• *fiabilitate* – aplicaţia server trebuie sa fie robustă, să răspundă nevoilor de schimb de informaţii şi fişiere medicale ecografice, dar în acelaşi timp să nu necesite conexiune performantă, de ultimă generaţie, la internet;

• *securitate* – accesul utilizatorilor la datele medicale se face securizat, monitorizat şi, în acelaşi timp, diferenţiat în funcţie de nivelul şi poziţia utilizatorului;

• *scalabilitate* – platforma va fi deschisă pentru o colaborare şi schimb de informaţii şi cu alte software-uri asemănătoare, iar structura internă a sa va fi modulară pentru a putea fi intreţinută mai uşor.

În aceste condiţii, pentru EcoDis s-a ales ca soluţie tehnică un sever de bază de date MySQL sprijinit de catre un server de web Apache şi PHP ca limbaj de programare care deserveşte toate serviciile oferite de platformă. Utilizatorii se pot conecta la plaformă prin accesarea unei pagini de internet cu ajutorul unui browser, de exemplu, Internet Explorer sau Mozilla Firefox.

Conectarea efectivă a medicilor de familie şi a specialiştilor se poate face cu ajutorul internetului, accesând pagina de web a platformei ECODIS. Pentru aceasta este necesară o conexiune standard internet (de exemplu, un canal de 64Kbps printr-o conexiune ISDN minim garantată 16Kbps), deşi anumite imagini ecografice ar putea necesita conexiune de calitate superioară pentru a fi vizualizate în condiţii optime (de exemplu, o conexiune broadband prin ADSL, UTP sau CATV care permit fluxuri de peste 512Kbps cu un canal minim garantat de 64Kbps).

Ca şi interfaţă, platforma ECODIS poate fi accesata de pe orice browser de internet (Internet Explorer, Firefox Mozilla, Opera), fiind independentă de sistemul de operare instalat pe calculatorul clientului. Cerinţele hardware necesare rulării în condiţii optime a platformei sunt minimale, ele putând fi îndeplinite inclusiv de calculatoare comercializate în urmă cu 4-5 ani (calculatoare dotate cu procesoare cu frecvenţă în jur de 1Ghz).

Serverul pe care se instalează platforma ECODIS se recomandă a fi cât mai performant, dacă se iau în calcul eventualele schimburi masive de informaţii şi faptul că există probabilitatea conectării simultane a mai multor utilizatori la platformă. De asemenea, conexiunea la internet trebuie să fie performantă (pentru a putea suporta comunicarea pe mai multe canale simultan) şi stabilă (pentru a evita eventualele „pene de internet"). În acest sens, în etapa iniţială a proiectului s-a decis instalarea platformei pe un server pus la dispoziţie de Asociaţia MediClass, pe servere profesionale intreţinute de RoHost.

Protocoalele de comunicare au fost dezvoltate în colaborare cu medicii de familie şi medicii specialişti. S-a stabilit nivelul de detaliere a protocolului de examinare, tipul de explicaţii necesare, precum şi tipul de conexiune disponibilă. În elaborarea sistemului de comunicare s-a avut în vedere programul de lucru al ambelor părţi implicate.

Rezultate

Platforma EcoDis a fost funcţională la sfârşitul lunii mai 2005, putând fi accesată pe Internet la adresa www.mediclass.org/ecodis. Testările interne prealabile au demonstrat faptul că acesta corespundea cerinţelor medicale şi tehnice stabilite la începutul proiectului. La aceeaşi dată au fost terminate şi documentele aferente proiectului:

• *protocolul de examinare* - descrie în amănunt tehnica de examinare ultrasonografică a abdomenului, explicaţiile fiind însoţite de fotografii efectuate în timpul examinării şi de imaginile ultrasonografice corespunzătoare. Secţiunile au fost denumite conform unui cod necesar identificării rapide a imaginilor. La redactarea acestui document a lucrat o echipă formată din patru medici (un medic specialist şi trei medici rezidenţi)

• *manualul destinat utilizatorilor platformei* (20 pagini A4) - conţine două capitole distincte, unul destinat medicilor de familie şi unul destinat medicilor specialişti. Explicaţiile sunt însoţite de capturi de imagine de pe platformă. Ambele documente în format digital au fost puse la dispoziţia medicilor (de familie şi specialişti) prin intermediul platformei.

Luna iunie a fost consacrată organizării modului de lucru, testării comunicării în timp real şi creării conturilor de utilizator. Au fost organizate întâlniri cu medicii de familie şi cu medicii specialişti, pentru a prezenta modul de funcţionare a platformei şi facilităţile pe care le oferă, pentru a discuta probleme apărute în utilizarea platformei şi pentru a nota sugestiile legate de aceasta.

La proiect au participat un număr de cinci medici specialişti CECUS. Pentru a rămâne fideli statutului de centru universitar, fiecare medic specialist a lucrat împreună cu un medic rezident, această organizare constituind o primă formă de promovare a telemedicinei în curricula de formare a personalului medical. Fiecăreia dintre cele cinci echipe i-a revenit sarcina de a accesa platforma într-o anumită zi a săptămânii, pentru a analiza imaginile ultrasonografice şi a transmite diagnosticul de specialitate aferent fiecărui caz încărcat de către medicii de familie. De asemenea, medicii specialişti au fost încurajaţi să evalueze calitatea imaginilor ultrasonografice, oferind sfaturi referitoare la tehnica de examinare.

Medicii de familie s-au înscris în proiect treptat, pe parcursul lunilor iunie (2), iulie (1) şi septembrie (2). La data înscrierii, toţi aceşti medici absolviseră cursuri de competenţă în ultrasonografie. Majoritatea lor (4) profesează în judeţul Mureş şi unul în localitatea Cluj-Napoca.

Odată testele externe terminate, s-a trecut la rularea propriu-zisă a proiectului pilot. Primul caz a fost încărcat pe platformă la data de 14 iulie 2005. Aceasta a fost denumită „ziua numărul 1" a perioadei de teleconsultații, fiind considerată data de referință pentru următoarele încărcări . Acest studiu prezintă rezultatele funcționării proiectului pe perioada 14 iulie – 30 septembrie (57 zile lucrătoare). Următoarele încărcări s-au făcut cu o frecvență medie de 3,5 zile lucrătoare. Numărul cazurilor şi frecvența de încărcare a acestora sunt redate în fig. 2.

Am definit ***intervalul de răspuns*** ca fiind numărul de zile lucrătoare de la încărcarea unui caz pe platforma EcoDis de către medicul de familie până la comunicarea diagnosticului de ultrasonografic de către medicul specialist CFU. Valorile acestui parametru, pentru fiecare caz, sunt redate în fig. 3. Intervalul mediu de răspuns pe perioada 14 iulie – 30 septembrie a fost de 1,81 zile.

Au fost încărcate un număr de 13 cazuri, reprezentând examinarea a 12 pacienți (4 bărbați şi 8 femei). O pacientă a fost examinată de două ori, revenind la medicul de familie pentru reapariția colicilor renale). Pacienții au avut vârste între 26 şi 79 ani (vârsta medie: 48 ani) şi au provenit atât din mediul urban (10), cât şi din cel rural (2). Ultimele două cazuri încărcate pe platformă (cele din zilele 46 şi 55) apar ca fiind fără răspuns; în fapt aceste cazuri au prezentat erori la încărcare, motiv pentru care nu a putut fi validate. Problemele tehnice aflate la baza acestor erori au fost corectate dar, deoarece platforma nu a mai fost accesată de către medicii de familie între zilele 55-57 ale proiectului (ziua 57 reprezentând încheierea perioadei de studiu), revenirea funcționalității acesteia nu este aparentă din datele prezentate.

Numărul de imagini ultrasonografice aferente fiecărui caz a variat între 1 şi 6, media acestora per caz fiind de 3,27. Numărul mediu de imagini per medic de familie a fost de 3,75.

Diagnosticul clinic al pacienților (tabel 1) a fost, în marea majoritate, de tipul "sindrom dureros abdominal" (12 cazuri). În două cazuri medicul de familie a ridicat suspiciunea unui HCC.

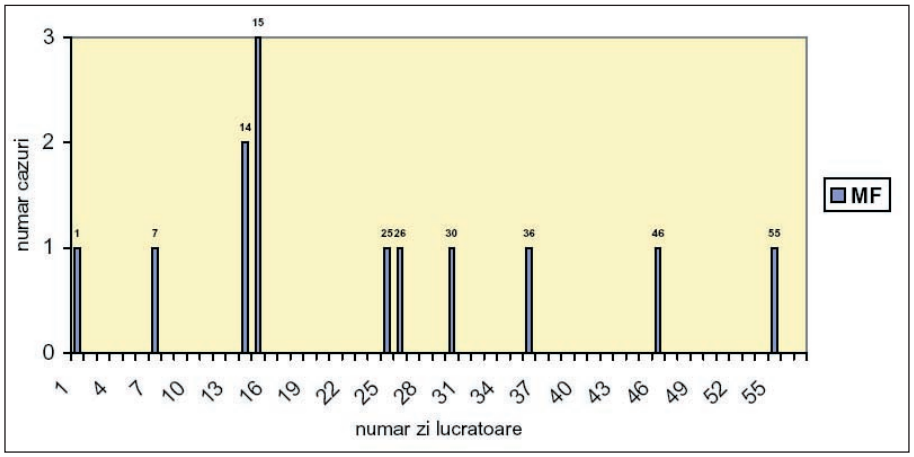

Fig.2.

Numărul şi frecvența medie de uploadare a cazurilor pe platforma EcoDis de către medicii de familie (MF).
The number of cases and the average upload frequency on the EcoDis platform by the GPs.

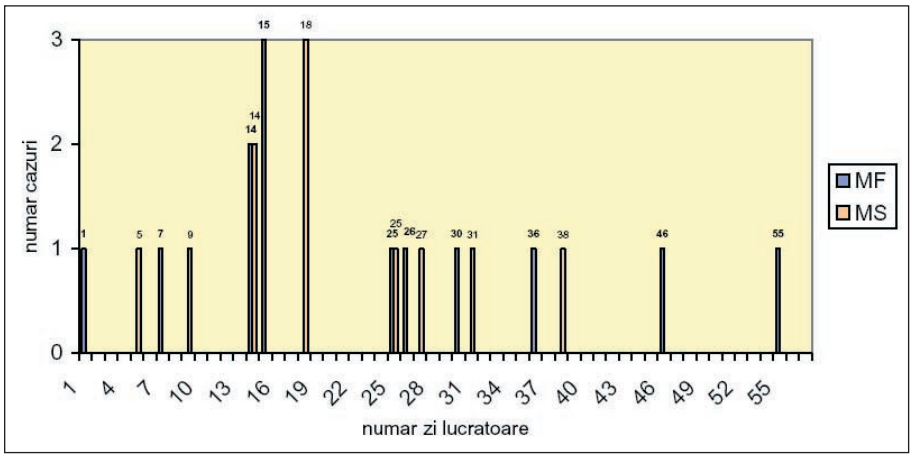

Fig.3.

Intervalul de timp (în zile lucrătoare) între uploadarea unui caz şi comunicarea diagnosticului de specialitate.
Time span (in working days) between the uploading of a case and the notification of the diagnosis set by the specialist.

Tabel 1. Relaţia între diagnosticul de suspiciune (MF) şi diagnosticul după interpretarea imaginilor ecografice de către experţii CECUS (MS).

Diagnostic MF	Diagnostic MS
Suspiciune HCC	Se exclude HCC; aspect de diseminare secundară
Colica biliară	Imagini de calitate slabă*
Sindrom dureros hipocondrul drept	Posibilă litiază renală dreaptă
Hemangioame segment VIII. Suspiciune HCC	Se exclude HCC, posibil hemangioame
Dischinezie biliară	Colecist de aspect normal, posibilă hepatopatie cronică**
Dischinezie biliară	Litiază renală dreaptă, se exclude colecistita acută
Dischinezie biliară	Imagini US necorespunzatoare calitativ
Colică renală dreaptă	Dilatare bazinetală, posibil litiază renală**
Sindrom dureros hipocondrul drept	D2 cu pereţi ingroşaţi, proces inflamator local*
Colici renale repetate	Chist parapielic sau ectazie bazinetală dreaptă, fără o legatură directă cu o obstrucţie ureterală*
Sindrom dureros abdominal	RD: hidronefroză grad III

*sunt necesare secţiuni suplimentare
**se solicită completarea foii clinice de observaţie

Teleconsultul a elucidat sindromul clinic în 3 cazuri, a exclus suspiciunea unui HCC în 2 cazuri, a schimbat direcţia investigaţiilor în 3 cazuri şi a confirmat patologia suspicionată într-un caz. În două cazuri, imaginile furnizate de medicii de familie au fost de calitate slabă, ceea ce a făcut imposibilă interpetarea lor.

Dintre cei cinci medici de familie înscrişi, patru au utilizat efectiv serviciile de teleconsult ecografic pe perioada de studi (tabel 2).

Comunicarea între medicii de familie implicaţi în proiect şi grupul de proiect s-a făcut prin intermediul internetului (e-mail), ori de câte ori a fost nevoie de rezolvarea unor probleme sau de simple lămuriri asupra unor particularităţi ale platformei.

Discuţii

Proiectul EcoDis a fost conceput ca un proiect pilot, de testare a unei soluţii de telemedicină. Implementarea acestui proiect a fost posibilă datorită unei conjuncturi favorabile: pe lângă nevoia de consolidare a unui parteneriat deja existent (colaborările profesionale dintre CECUS şi Spitalul Judeţean Baia-Mare), a existat şi disponibilitatea unor profesionişti din domeniul tehnic de a-şi oferi expertiza şi resursele materiale şi de timp. Astfel, considerentele de ordin financiar **nu** au afectat buna desfăşurare a proiectului.

Tabel. 2. Participarea medicilor de familie la proiectul EcoDis

	Înscrişi (nr.)	Activi	
		nr.	%
Medici de familie	5	4	80

Din punct de vedere medical, proiectul a confirmat utilitatea telesonografiei în stabilirea diagnosticului de specialitate în cabinetul medicului de familie. Accesul rapid al medicului de familie în cabinetul medicului specialist, lipsa implicaţiilor financiare pentru pacient, precum şi considerentele de ordin tehnic menţionate anterior constituie cele mai importante aspecte ale "experimentului" propus şi cheia către succesul acestuia.

Interesantă este şi analiza "procesului", a etapelor parcurse de proiect. Vom puncta pe scurt principalele aspecte, în scopul evidenţierii celor mai valoroase lecţii pe care le putem învăţa din desfăşurarea proiectului. Acest fapt este motivat de convingerea că EcoDis reprezintă o iniţiativă valoroasă, care merită perfecţionată pentru a putea atinge un nivel maxim de eficienţă.

Pacienţii care au fost diagnosticaţi prin intermediul telesonografiei au fost informaţi verbal de către medicii de familie asupra implicării unei terţe părţi în examinare. La momentul de faţă nu există un protocol uniform de obţinere a acordului scris al pacientului. Faptul că protocolul de comunicare se rezumă doar la comunicarea dintre medici şi pune pe un plan secundar comunicarea cu pacientul reprezintă un punct slab al proiectului. Rămânând în sfera consideraţiilor etice, trebuie să menţionăm că accesul securizat pe platforma EcoDis (conturi separate pentru fiecare utilizator, acces parolat) reprezintă un element pozitiv, care garantează respectarea confidenţialităţii actului medical.

Numărul de cazuri care au beneficiat de telesonografie nu este unul impresionant: 12 pacienţi în două luni şi jumătate. Motivele invocate pentru a explica acest fapt sunt mai puţin de natură tehnică (probleme de conectare la internet întâmpinate de unii medici de familie) şi mai mult de natură "umană" (lunile iulie şi august sunt luni de concediu, cu activitate medicală mai puţin intensă). De asemenea, în cazul medicilor specialişti se ridică problema timpului, programul de lucru într-o clinică universitară fiind deosebit de încărcat. În aceste condiţii, lipsa unui cadru legal şi organizatoric poate face ca rezolvarea cazurilor prin teleconsult să nu constituie o prioritate, ceea ce poate explica timpul de latenţă de câteva zile lucrătoare înregistrat la un moment dat.

Comunicarea dintre medicii de familie şi medicii specialişti s-a bazat pe protocolul de examinare. Protocolul a asigurat o captare uniformă a imaginilor şi a sporit în-

crederea medicilor de familie cu mai puţină experienţă în examinarea ultrasonografică. Faptul că acest protocol a fost pus la dispoziţia utilizatorilor prin intermediul platformei (şi nu trimis doar prin e-mail) a sporit accesibilitatea acestuia şi a uşurat munca utilizatorilor.

Proiectul EcoDis a parcurs primul său ciclu. Rezultatele sunt îmbucurătoare, de aceea pentru viitorul apropiat ne propunem să parcurgem noi etape:

• elaborarea unui protocol de informare a pacientului şi de obţinere a acordului scris al acestuia (consimţământul informat);

• extindirea comunităţii virtuale prin colaborarea mai multor centre pilot ;

• dezvoltarea celei de-a doua versiuni a platformei, cu o serie de facilităţi pentru a uşura munca utilizatorilor (de exemplu, sistem automat de alertare a medicilor specialişti la încărcarea unui nou caz, respectiv a medicinlor de familie, la sosirea diagnosticului de specialitate) – fapt deja implementat

• adaptarea platformei la standardele software vehiculate in domeniul medical – DICOM, PACS, XML;

• dezvoltarea unui portal al comunităţii utilizatorilor şi susţinerea colaborării în mediul virtual (al internetului) prin schimburi de informaţii cu caracter medical; cu alte cuvinte, adăugarea la programul de telemedicină a componentei de tele-educaţie;

• extinderea modulelor cu scopul deservirii necesităţilor utilizatorilor.

Concluzii

Evaluarea finală a proiectului pilot, precum şi "lecţiile învăţate" din modul în care acesta a decurs oferă câteva concluzii. Telesonografia, prin accesul rapid la opinia expertului, reprezintă o soluţie viabilă de creştere a calităţii diagnosticului în cabinetul de medicină de familie. Atât medicii de familie, cât şi medicii specialişti sunt dispuşi să utilizeze serviciile de consult la distanţă. Se impune o analiză cost-eficienţă a aplicaţiei de telesonografie, etapa de proiect pilot fiind nereprezentativă din punct de vedere financiar. Lipsa reglementărilor privind finanţarea telemedicinei în România constituie o piedică în implementarea proiectelor de acest fel.

Referinţe

1. Silber D. The Case for eHealth. Presentation at the European Commission's first high-level conference on eHealth May 22/23 2003. Available from the European Institute of Public Administration website at www.eipa.nl, accessed 18.05.2005
2. European Parliament legislative resolution on the Commission communication on e-Europe An Information Society For All: a Commission Initiative for the Special European Council of Lisbon, 23/24 March2000. Official Journal of the European Communities, Brusselles, 29.12.2000
3. Paindaveine IYP. eHealth - an EU point of view. Available from the EU website at www.europa.eu.int/comm/health/ph/eu_action/eu_action01_en.html, accessed 24.09.2004
4. What is e-Health. Available from the EU website at www.cec.eu.int, accessed 23.05.2005
5. Loef C. Success of DICOM standard. Oral presentation at the Workshop on Standardization in e-health. Geneva, 2003. Available from the International Telecomunication Union website at http://www.itu.int/ITU-T/worksem/e-health/index.html. accessed at 18.11.2004

Telemedicine and e-health applications in ultrasonography. EcoDis – pilot telesonography project

Abstract

Telemedicine and e-health are the new faces of modern medicine since the success of informational and communicational globalization. The EcoDis Project is the first Romanian application in the field of ultrasound remote diagnosis. Its purpose is to increase the quality of diagnosis in the primary health care system by facilitating the access to remote ultrasound examination. This paper aims to show the steps as well as the technical characteristics needed to develop a telesonography platform and to present the results of the tryout period of the project.

Key words: telemedicine, e-health, ultrasonography

Revista Română de Ultrasonografie
2006, Vol.8, nr.3, 157-162

Carcinom de glandă suprarenală stângă diagnosticat prin puncție fină aspirativă ghidată ecoendoscopic

Dan Ionuț Gheonea[1], Adrian Săftoiu[1], Tudorel Ciurea[1], Daniela Dumitrescu[2], Carmen Popescu[3], Sevastița Iordache[1], Diana Văcaru[1]

1 - Clinica de Gastroenterologie
2 - Departamentul de Radiologie şi Imagistică Medicală
3 - Laboratorul de Anatomie Patologică
Universitatea de Medicină şi Farmacie Craiova

Rezumat

Carcinomul de glandă suprarenală este o neoplazie rară, cu o incidență bimodală (prima şi a cincea decadă de viață).

Prezentăm cazul unui bărbat în vârstă de 65 de ani internat în Clinica de Gastroenterologie pentru dureri în hipocondrul drept, astenie fizică marcată şi pierdere în greutate progresivă. Explorările imagistice (ecografia transabdominală, tomografia computerizată, rezonanța magnetică) au pus în evidență o formațiune tumorală, neomogenă, de aproximativ 10 cm, cu zone de necroză, situată în lobul drept hepatic şi, totodată, multiple formațiuni hipoecogene cu aspect sugestiv de determinări secundare hepatice. Ecoendoscopia a evidențiat, în plus, o formațiune hipoecogenă de 1 cm în glanda suprarenală stângă, iar puncția fină aspirativă efectuată la acest nivel a confirmat caracterul malign. Cazul prezentat evidențiază problemele de diagnostic diferențial dintre carcinomul primitiv de glandă suprarenală cu metastaze hepatice, respectiv carcinomul hepatocelular primitiv.

Ecoendoscopia este o metodă foarte sensibilă pentru vizualizarea glandei suprarenale, oferind posibilitatea confirmării tisulare a malignității prin puncție fină aspirativă ghidată ecoendoscopic.

Cuvinte cheie: puncție fină aspirativă, ecoendoscopie, carcinom de glandă suprarenală

Introducere

Carcinomul primitiv de glandă suprarenală este o neoplazie extrem de rară, cu o incidență estimată la 1-2:1.000.000, cu un mod de debut variabil [1], dar cu prognostic, în general, rezervat [2]. Distribuția pe grupe de vârstă este bimodală, cu în prim vârf la adolescență şi, un al doilea, în decada a cincea de viață [3,4]. O rată a incidenței anuale extrem de ridicată la copii a fost raportată în sudul Braziliei (3,4-4,2 la un milion de copii, în comparație cu incidența generală estimată de 0,3 la un milion de copii mai mici de 15 ani) [5-7]. Femeile sunt mai des afectate ca bărbații [8-10].

Prezentarea clinică cea mai frecventă (60%) constă în evidența excesului hormonal adrenal şi anume un sindrom

Adresa pentru corespondență: Dan Ionuț Gheonea
Clinica de Gastroenterologie
Universitatea de Medicină şi Farmacie Craiova
Str. Petru Rareş, Nr. 2, Craiova – 200349
E-mail: digheonea@rdslink.ro

Cushing rapid progresiv cu sau fără virilizare. Cazurile inactive hormonal se prezintă, adesea, cu disconfort abdominal (greaţă, vărsături, balonări postprandiale) sau durere cu iradiere posterioară cauzată de compresiunea tumorală [11,12]. Un număr din ce în ce mai mare de carcinoame primitive de glandă suprarenală sunt descoperite ca *incidentaloame* cu ocazia explorărilor imagistice abdominale [13,14]. Doar ocazional pacienţii se prezintă la medic cu febră, scădere în greutate şi anorexie, manifestări caracteristice pentru tumorile hormonal inactive.

Diagnosticul este, de obicei, susţinut imagistic. Tumorile apar neomogene atât pe imaginile de tomografie computerizată (CT), cât şi în rezonanţa magnetică nucleară (RM), cu necroză, margini neregulate şi diferă de adenoame prin conţinutul mai sărac de ţesut gras. Analizele hormonale relevă hipersecreţia hormonală în majoritatea cazurilor, iar examenul anatomopatologic este crucial pentru diagnostic şi, totodată, pentru prognostic.

Tratamentul de elecţie în stadiile I-III îl reprezintă rezecţia prin intervenţie chirurgicală clasică, efectuată de un chirurg cu experienţă. Recurenţa locală este frecventă, mai ales dacă a fost afectată integritatea capsulei. Şi în acest caz, ca de altfel şi în boala metastatică, se poate tenta intervenţia chirurgicală cu intenţie paleativă. În cazurile fără indicaţie chirurgicală, *mitotanul* (singur sau în combinaţie cu alte medicamente citotoxice) rămâne tratamentul de elecţie [1].

Prezentarea observaţiei clinice

Prezentăm cazul unui bărbat în vârstă de 65 de ani internat în Clinica de Gastroenterologie a UMF Craiova, pentru dureri în hipocondrul drept, astenie fizică marcată şi pierdere în greutate progresivă. Simptomatologia a debutat relativ recent (2-3 luni), iar pacientul nu a prezentat antecedente heredo-colaterale şi personale semnificative. La examenul obiectiv am constatat un pacient cu stare generală satisfăcătoare, echilibrat cardio-respirator, tegumente şi mucoase uşor palide, abdomen sensibil la palpare în hipocondrul drept, ficat cu limita inferioară la 3 cm sub rebordul costal, de consistenţă dură, neregulată, splina nepalpabilă.

Bolnavul a fost afebril, cu greutatea în scădere uşoară, tensiunea arterială 120/80 mmHg, puls 70 – 80 bătăi / minut, diureza normală şi un scaun la 2 zile. Investigaţiile uzuale au evidenţiat: hemoglobină 11,50 g/dl, trombocite 250.000/mm3, leucocite 8.400/mm3, VSH 65/88 mm, uree, creatinină, glicemie în limite normale, electrocardiogramă normală, radiografie toracică fără modificări, examenul urologic normal, VDRL negativ. Explorarea biologică hepatică a relevat GPT = 16 U/l, GOT = 27 U/l, indice de protrombină 100%, timp Howell 132", proteine totale 7g%, BT = 0,63 mg%, FA = 150 UI/l, γGT = 28,5 UI/l.

Prima explorare imagistică efectuată a fost *ecografia transabdominală* cu următorul rezultat: ficat cu diametrul antero-posterior al lobului stâng 8,3 cm, lob drept cu diametrul maxim de 13,6 cm, cu numeroase formaţiuni hiperecogene cu halou hipoecogen, cu diametrul maxim de 2,5 cm (fig. 1), unele confluente şi o formaţiune tumorală hipoecogenă, neomogenă de mari dimensiuni (10 cm) în lobul hepatic drept (fig. 2); vena portă 14 mm; calea biliară principală 8 mm; splina 12 cm în axul lung; adenopatie de 1,5 cm în hilul hepatic, pancreas omogen, dimensiuni normale; rinichi drept de aspect normal, rinichi stâng de dimensiuni normale cu un chist parapielic de 1 cm; vezica urinară nelocuită; fără lichid în cavitatea peritoneală. Aspectul ecografic al ficatului sugera fie carcinomul hepato-

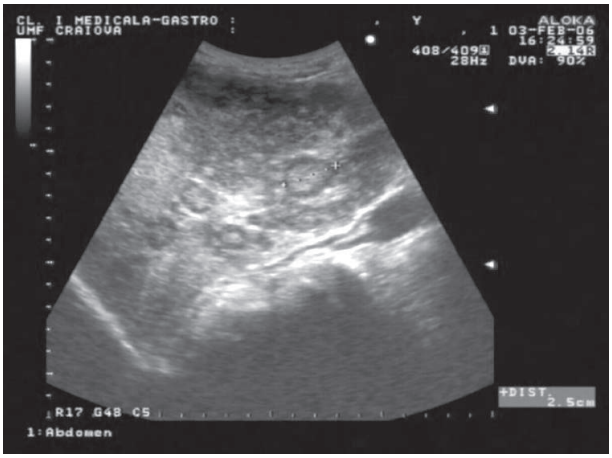

Fig.1. Ecografie transabdominală – formaţiuni hiperecogene cu halou hipoecogen.
Transabdominal ultrasound – hyperechoic liver masses with hypoechoic halo.

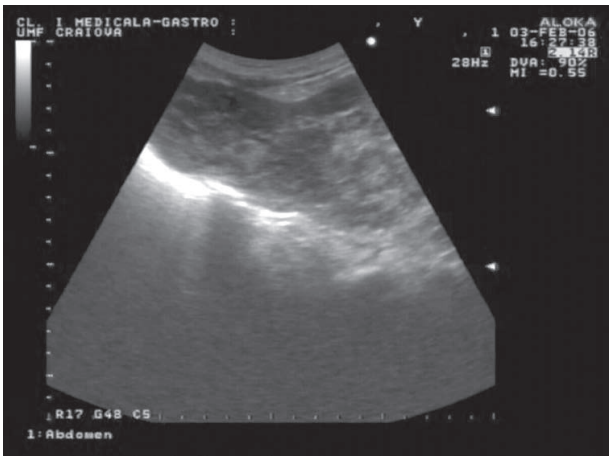

Fig.2. Ecografie transabdominală – formaţiune tumorală hepatică de mari dimensiuni.
Transabdominal ultrasound – large tumor mass in the liver.

celular cu metastaze hepatice multiple, fie determinări secundare hepatice cu punct de plecare neprecizat, eventual digestiv, având în vedere aspectul formațiunilor hepatice.

În consecință, am considerat oportună investigarea tubului digestiv prin endoscopie digestivă superioară şi inferioară, explorare care nu au relevat nimic patologic. Pentru investigarea pancreasului, considerat ca posibil punct de plecare al metastazelor hepatice, am practicat o ecoendoscopie, care a vizualizat un ficat intens neomogen cu multiple formațiuni hiperecogene cu halou periferic hipoecogen (aspect de determinări secundare hepatice) şi o formațiune tumorală hipoecogenă, neomogenă de mari dimensiuni, cu zone de necroză şi semnal power Doppler intens în interior (fig. 3), situată în lobul hepatic drept, din care s-a efectuat puncție fină aspirativă (fig. 4); de asemenea, multiple adenopatii la nivelul hilului hepatic (fig. 5), intens vascularizate cu semnal power Doppler prezent, cu diametrul maxim 2 cm, unele conglomerate; adenopatie de 1 cm în fereastra aorto-pulmonară; glandă suprarenală stângă cu o formațiune hipoecogenă (fig. 6), circumscrisă, de aproximativ 1 cm, localizată la nivelul polului inferior al glandei, din care s-a efectuat puncție fină aspirativă (fig. 7).

Analiza anatomopatologică a frotiurilor din aspiratul de puncție efectuate de un citopatolog cu experiență, care a asistat pe toată durata ecoendoscopiei, a exclus carcinomul hepatocelular. În schimb, pe baza aspectului frotiului (fig. 8), expertul a confirmat carcinomul primitiv de glandă suprarenală cu frecvente placarde de celule mici cu atipii nucleare severe, anizonucleare, pleiomorfism nuclear,

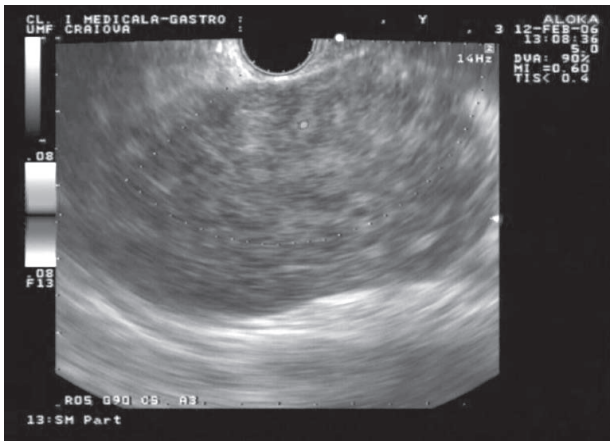

Fig.3. Ecoendoscopie – formațiune tumorală hepatică situată în lobul drept.
Endosonography – tumor mass in the right liver lobe.

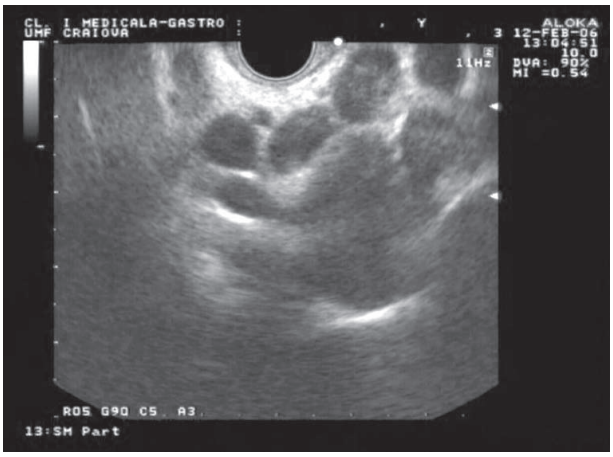

Fig.5. Ecoendoscopie – multiple adenopatii situate în hilul hepatic.
Endosonography – multiple lymph nodes in the liver hilum.

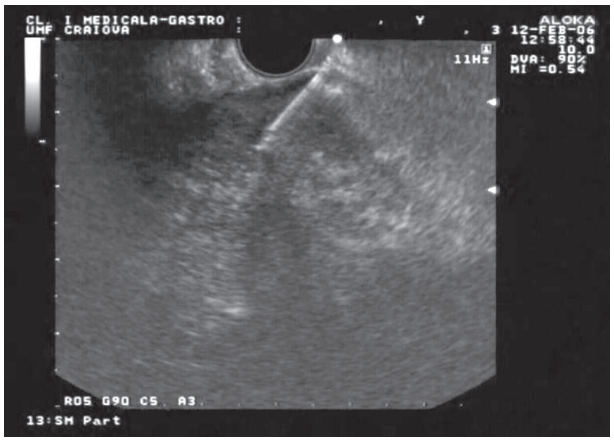

Fig.4. Ecoendoscopie – puncție fină aspirativă din formațiunea tumorală hepatică situată în lobul drept.
Endosonography – fine needle aspiration from the tumor mass in the right liver lobe.

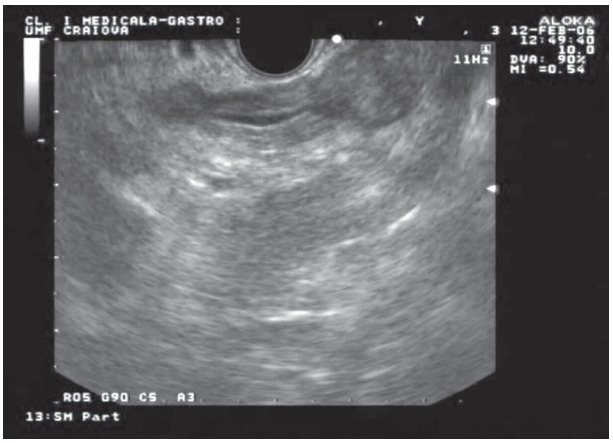

Fig.6. Ecoendoscopie – formațiune hipoecogenă de aproximativ 1 cm la polul inferior al glandei suprarenale stângi.
Endosonography – 1 cm large hypoechoic mass at the lower pole of the left adrenal gland.

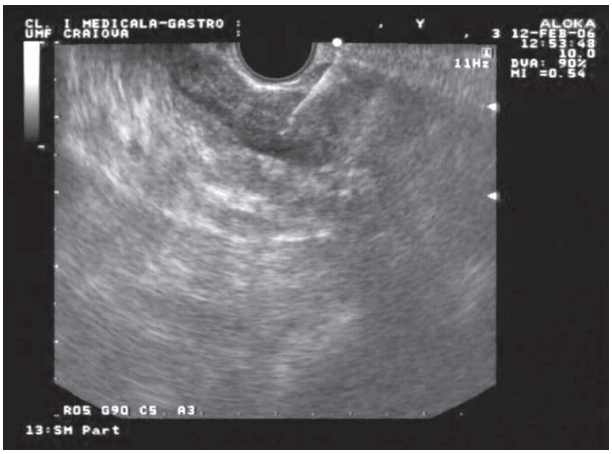

Fig.7. Ecoendoscopie – puncţie fină aspirativă din formaţiunea tumorală suprarenală stângă.
Endosonography – fine needle aspiration from the left adrenal gland tumor mass.

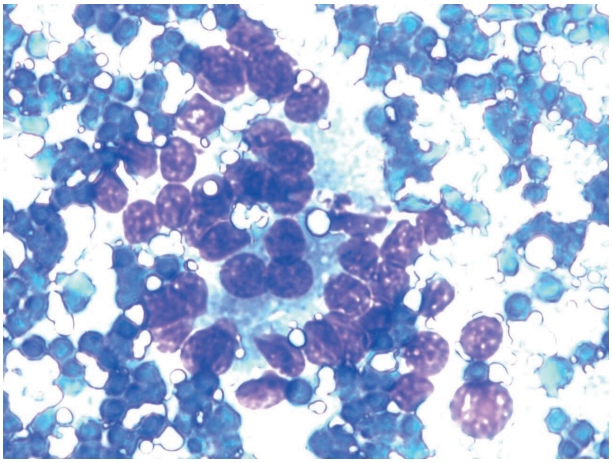

Fig.8. Frotiu obţinut prin PFA - celule tumorale, obiectiv 400x, coloraţie MGG.
Smear obtained by PFA – tumor cells, 400x objective, coloring.

condensare neomogena a cromatinei, frecvenţi nuclei denudaţi atipici, frecvente celule cu citoplasmă spumoasă, rare limfocite şi frecvente hematii.

Tomografia computerizată şi rezonanţa magnetică nucleară efectuate nu au adus informaţii suplimentare faţă de explorările imagistice anterioare.

Discuţii

Tumorile suprarenaliene sunt frecvent diagnosticate la examenul imagistic (CT, RMN, ecografie) al abdomenului pentru diverse afecţiuni, 16% dintre bolnavii cu cancer pulmonar prezentând metastaze suprarenaliene [15]. Deşi marea lor majoritate sunt adenoame nefuncţionale, este necesară eliminarea suspiciunii de malignitate sau adenom funcţional.

Studiile de specialitate indică utilitatea vizualizării ecoendoscopice a suprarenalelor în mai multe situaţii [16]: detectarea şi caracterizarea imagistică a tumorilor mici (peste 3 mm), observarea precoce a recurenţelor metastatice în glandele suprarenale, identificarea preoperatorie a porţiunilor normale din suprarenală şi, totodată, oferă ghidajul necesar puncţiei fine aspirative.

Biopsia nu este indicată în cazul formaţiunilor cert benigne sau foarte sugestiv maligne (adenocarcinomul voluminos, metastazele în contextul unor boli multimetastatice bine documentate). Puncţia biopsie fină aspirativă sau cu ac gros sunt, de asemenea, contraindicate în cazul suspiciunii de feocromocitom. Tumorile cu dimensiuni mari au indicaţie chirurgicală directă.

Puncţia fină aspirativă ghidată ecoendoscopic (PFA-EUS) este o metodă deosebit de utilă în evaluarea leziunilor glandelor suprarenale şi în stadializarea cancerelor cu posibile metastaze suprarenaliene în vederea alegerii tratamentului optim [17,18]. Puncţionarea glandelor suprarenale se poate practica şi percutanat [19,20], dar şi această metodă poate oferi probe nesatisfăcătoare în până la 37% din situaţii, necesitând teste diagnostice suplimentare (21,22). Mai mult, puncţia percutanată este o manevră invazivă care, ocazional, poate induce morbiditate semnificativă şi complicaţii ca pneumotorax, septicemie, hemoragie - la 8-13% din pacienţi şi însămânţare secundară a traiectului de puncţie[18].

PFA-EUS, o tehnică relativ recentă şi disponibilă în puţine centre, permite o imagistică detaliată şi, totodată, puncţionarea structurilor intramurale şi extramurale ale tractului gastro-intestinal şi a variatelor organe din vecinătate în scopul diagnosticului tisular [23,24]. În anumite circumstanţe, este superioară puncţiei ghidată prin alte posibilităţi imagistice [25,26]. Metoda este mult mai sigură, iar complicaţiile majore după puncţionarea leziunilor profunde sunt rare; cele mai multe complicaţii sunt cele asociate endoscopiei şi nu puncţionării propriu-zise [27,28]. Recent, pentru obţinerea de ţesut în vederea analizei histopatologice este posibilă biopsia cu ac Trucut ghidată ecoendoscopic [29]. Totuşi, tehnica este mult mai greu de efectuat cu endoscopul angulat, ceea ce nu a dus încă la larga ei răspândire.

În **concluzie**, cazul de faţă descrie o modalitate de stabilire a diagnosticului de certitudine al carcinomului primitiv de glandă suprarenală printr-o explorare minim invazivă – puncţia fină aspirativă ghidată ecoendoscopic şi, totodată, surprinde prin explorarea biologică cvasinormală şi simptomatologia minimă în condiţiile existenţei multiplelor metastaze hepatice.

Referințe

1. Allolio B, Fassnacht M. Adrenocortical Carcinoma: Clinical Update. J Clin Endocrinol Metab 2006; 91: 2027-2037.
2. Grumbach MM, Biller BM, Braunstein GD et al. Management of the clinically inapparent adrenal mass ("incidentaloma"). Ann Intern Med 2003; 138: 424-429.
3. Wajchenberg B, Albergaria PM, Medonca B et al. Adrenocortical carcinoma: clinical and laboratory observations. Cancer 2000; 88: 711-736.
4. Koschker AK, Fassnacht M, Hahner S, Weismann D, Allolio B. Adrenocortical Carcinoma: Improving Patient Care by Establishing New Structures. Exp Clin Endocrinol Diab 2006; 114: 45-51.
5. Ribeiro RC, Sandrini F, Figueiredo B et al. An inherited p53 mutation that contributes in a tissuespecific manner to pediatric adrenal cortical carcinoma. Proc Natl Acad Sci USA 2001; 98: 9330-9335.
6. Michalkiewicz E, Sandrini R, Figueiredo B et al. Clinical and outcome characteristics of children with adrenocortical tumors: a report from the International Pediatric Adrenocortical Tumor Registry. J Clin Oncol 2004; 22: 838-845.
7. Pianovski MA, Maluf EM, de Carvalho DS et al. Mortality rate of adrenocortical tumors in children under 15 years of age in Curitiba, Brazil. Pediatr Blood Cancer 2006; 47: 56-60.
8. Luton JP, Cerdas S, Billaud L et al. Clinical features of adrenocortical carcinoma, prognostic factors, and the effect of mitotane therapy. N Engl J Med 1990; 322: 1195-1201.
9. Wooten MD, King DK. Adrenal cortical carcinoma. Epidemiology and treatment with mitotane and a review of the literature. Cancer 1993; 72: 3145-3155.
10. Icard P, Goudet P, Charpenay C et al. Adrenocortical carcinomas: surgical trends and results of a 253-patient series from the French Association of Endocrine Surgeons study group. World J Surg 2001; 25: 891-897.
11. Mantero F, Terzolo M, Arnaldi G et al. A survey on adrenal incidentaloma in Italy. Study Group on Adrenal Tumors of the Italian Society of Endocrinology. J Clin Endocrinol Metab 2000; 85: 637-644.
12. Kasperlik-Zeluska AA, Roslonowska E, Slowinska-Srzednicka J et al. Incidentally discovered adrenal mass (incidentaloma): investigation and management of 208 patients. Clin Endocrinol (Oxf) 1997; 46: 29-37.
13. Barzon L, Boscaro M. Diagnosis and management of adrenal incidentalomas. J Urol 2000; 163: 398-407.
14. Mansmann G, Lau J, Balk E, Rothberg M, Miyachi Y, Bornstein SR. The clinically inapparent adrenal mass: update in diagnosis and management. Endocr Rev 2004; 25: 309-340.
15. Chang KJ, Erickson RA, Nguyen P. Endoscopic ultrasound (EUS) and EUS-guided fine-needle aspiration of the left adrenal gland. Gastrointest Endosc 1996; 44: 568-572.
16. Kann PH. Endoscopic ultrasound imaging of the adrenals. Endoscopy 2005; 37: 244-253.
17. Favia G, Lumachi F, Basso S, D'Amico DF. Management of incidentally discovered adrenal masses and risk of malignancy. Surgery 2000; 128: 918–924.
18. Moreira SG Jr, Pow-Sang JM. Evaluation and management of adrenal masses. Cancer Control 2002; 9: 326 –334.
19. Fassina AS, Borsato S, Fedeli U. Fine needle aspiration cytology (FNAC) of adrenal masses. Cytopathology 2000; 11: 302–311.
20. de Agustin P, Lopez-Rios F, Alberti N, Perez-Barrios A. Fine needle aspiration biopsy of the adrenal glands: a ten-year experience. Diagn Cytopathol 1999; 21: 92–97.
21. Dusenbery D, Dekker A. Needle biopsy of the adrenal gland: retrospective review of 54 cases. Diagn Cytopathol 1996; 14: 126–134.
22. Saboorian MH, Katz RL, Charnsangavej C. Fine needle aspiration cytology of primary and metastatic lesions of the adrenal gland. A series of 188 biopsies with radiologic correlation. Acta Cytol 1995; 39: 843–851.
23. Stelow EB, Debol SM, Stanley MW, Mallery S, Lai R, Bardales RH. Sampling of the adrenal glands by endoscopic ultrasound-guided fine-needle aspiration. Diagn Cytopathol 2005; 33: 26-30.
24. Jhala NC, Jhala D, Eloubeidi MA et al. Endoscopic ultrasound-guided fine-needle aspiration biopsy of the adrenal glands: analysis of 24 patients. Cancer 2004; 102: 308-14.
25. Jhala N, Jhala D, Chhieng DC, Eloubeidi MA, Eltoum I. Endoscopic ultrasound guided fine needle aspiration: a cytopathologist's perspective. Am J Clin Pathol 2003; 120: 351–367.
26. Jhala D, Eloubeidi M, Chhieng DC et al. Fine needle aspiration biopsy of the islet cell tumor of pancreas: a comparison between computerized axial tomography and endoscopic ultrasound-guided fine needle aspiration biopsy. Ann Diagn Pathol 2002; 6: 106-112.
27. Eloubeidi MA, Chen VK, Eltoum IA et al. Endoscopic ultrasound-guided fine needle aspiration biopsy of patients with suspected pancreatic cancer: diagnostic accuracy and acute and 30-day complications. Am J Gastroenterol 2003; 98: 2663–2668.
28. Wiersema MJ, Vilmann P, Giovannini M, Chang KJ, Wiersema LM. Endosonography-guided fine-needle aspiration biopsy: diagnostic accuracy and complication assessment. Gastroenterology 1997; 112: 1087–1095.
29. Wiersema MJ, Levy MJ, Harewood GC, Vazquez-Sequeiros E, Jondal ML, Wiersema LM. Initial experience with EUS-guided trucut needle biopsies of perigastric organs. Gastrointest Endosc 2002; 56: 275-278.

Diagnosis of an adrenocortical carcinoma by endosonographic guided fine needle aspiration

Abstract

Adrenocortical carcinoma (ACC) is a rare malignancy, with a bimodal incidence (first and fifth decades of life).

We present the case of a 65-year old male patient admitted in the Gastroenterology Department for upper right quadrant abdominal pain, deep fatigue and progressive weight loss. Imaging features (transabdominal ultrasound, computed tomography, magnetic resonance imaging) revealed an inhomogeneous tumor, 10 cm in maximum diameter, with necrosis areas, located in the right liver lobe and, also, multiple hypoechoic areas suggesting hepatic metastasis. Moreover, endoscopic ultrasound revealed a 1 cm large hypoechoic tumor in the left adrenal gland, and fine needle aspiration at this level confirmed its malignancy.

The case presented sets forth the differential diagnosis problems between adrenal carcinoma with hepatic metastasis and primitive hepatocellular carcinoma, respectively.

Endoscopic ultrasound is a very sensitive method for the adrenal gland visualization, providing the opportunity of tissular confirmation of malignancy by fine needle aspiration.

Key words: fine needle aspiration, endosonography, adrenocortical carcinoma

Revista Română de Ultrasonografie
2006, Vol.8, nr.3, 163-169

Icter prin obstrucție extrahepatică: fals aspect de colangiocarciom realizat de un adenocarcinom al veziculei biliare

Dana Dumitriu[1], Radu Oană[2], Magda Petrescu[3], Petru Adrian Mircea[4]

1 - Clinica de Radiologie, Spitalul Clinic Județean de Urgență Cluj
2 - Clinica Chirurgie I, Spitalul Clinic Județean de Urgență Cluj
3 - Serviciul de Anatomie Patologică, Spitalul Clinic Județean de Urgență Cluj
4 - Clinica Medicală I, UMF "Iuliu Hațieganu" Cluj-Napoca

Rezumat

Se prezintă cazul unei paciente internate pentru apariția insidioasă a unui icter obstructiv, cu agravare progresivă. Ecografia abdominală şi colangiografia prin rezonanță magnetică au formulat dianosticul de colangiocarcinom extrahepatic. În urma examenului histopatologic al colecistului şi coledocului îndepărtate chirurgical, diagnosticul a fost de adenocarcinom al colecistului, cu extindere spre calea biliară principală.

Cuvinte cheie: icter obstructiv, ultrasonografie, colangiografie prin rezonanță magnetică, colangiocarcinom, adenocarcinom colecistic

Introducere

Tumorile căilor biliare sunt neoplazii relativ rare, cu prognostic infaust, care necesită un diagnostic cât mai precoce pentru a putea fi tratate corespunzător chirurgical. În ultimii ani, imagistica modernă, îndeosebi ultrasonografia (US) şi colangiografia prin rezonanță magnetică (MRCP) au ameliorat mult calitatea şi precocitatea diagnosticului, oferind, în cele mai multe situații, date precise şi relevante. Cu toate acestea, în anumite cazuri, tumorile arborelui biliar se pot manifesta atipic, ceea ce crează probleme însemnate de diagnostic şi tratament.

Adresa pentru corespondență: Dr. Dana Dumitriu
Clinica de Radiologie, SCJU Cluj
400006, Cluj-Napoca, str. Clinicilor nr. 1-3
E-mail: danamrc@gmail.com

Prezentarea observației clinice

Se prezintă cazul unei paciente în vârstă de 67 de ani, internată în Secția de Gastroenterologie a Clinicii Medicale I pentru instalarea progresivă, în decurs de două săptămâni, a unui icter sclero-tegumentar, însoțit de dureri abdominale. Datorită acestor simptome pacienta fusese, în prealabil, internată în Spitalul de Boli Infecțioase, unde s-a exclus diagnosticul de hepatită virală şi s-a ridicat suspiciunea unei cauze obstructive a icterului.

La internarea în Clinica Medicală I, pacienta prezenta modificări biologice sugestive pentru un sindrom de colestază: bilirubina totală crescută (21,19 mg%), cu predominanța componentei conjugate (14,77 mg%), fosfataza alcalină (1048 u/l) şi gamma-glutamil transferaza (746 u/l), de asemenea, cu valori crescute. Asociat, era prezent un

sindrom de hepatocitoliză (ASAT = 235 u/l, ALAT = 316 u/l) şi hepatopriv (colinesteraza = 3884 u/l).

Ecografia efectuată la internare a evidenţiat prezenţa unei hepatomegalii, cu dilatarea importantă a căilor biliare intrahepatice (fig. 1). În vecinătatea hilului hepatic, în segmentul IV, a fost descrisă o formaţiune hipoecogenă, vag definită, de 2-2,5 cm. Calea biliară principală (CBP) nu a putut fi identificată decât în segmentul proximal şi mediu, unde avea diametrul de 16 mm. În porţiunea medie a CBP a fost pusă în evidenţă o masă hipoecogenă, ridicând suspiciunea unei tumori a arborelui biliar extrahepatic. Această formaţiune se extindea şi în afara canalului coledoc (fig. 2-3). Distal de formaţiune, canalul coledoc nu a

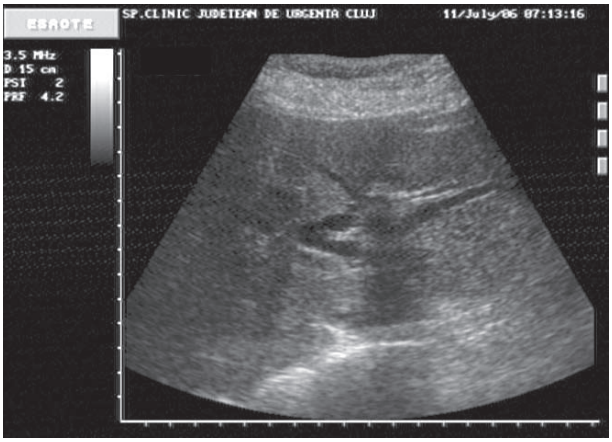

Fig.1. Dilatarea căilor biliare intrahepatice. Secţiune transversală în epigastru.
Dilated intrahepatic bile ducts. Transverse section of the epigastric area.

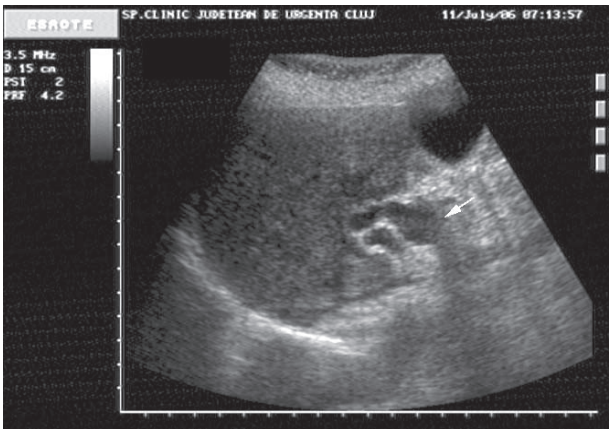

Fig.2. Dilatarea CBP în segmentul proximal înalt. În lumenul CBP se constată o formaţiune hipoecogenă obstructivă (săgeată). Colecist destins, fără modificări parietale.
Dilation of the proximal segment of the main bile duct. Hypoechoic obstructive mass inside the common bile duct (arrow). Distended gallbladder, with normal walls.

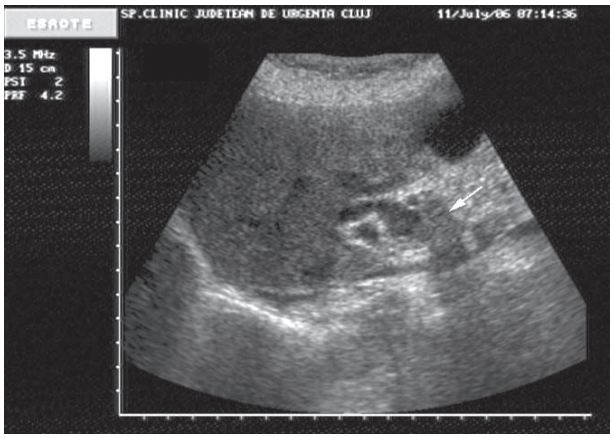

Fig.3. Aceeaşi formaţiune din fig. 2, cu vizualizarea clară a extensiei sale extrabiliare, în vecinătatea arterei hepatice (săgeată).
The same mass as in fig.2, with a clear image of its extrabiliary extension, toward the hepatic artery (arrow).

putut fi vizualizat (fig. 4). Ecografic, colecistul era destins, septat, fără calculi biliari şi cu perete de grosime normală, nedepăşind în nici o secţiune 3 mm (fig. 5). Pancreasul nu prezenta modificări morfologice şi nu exista dilatare a ductului Wirsung (fig. 6). Nu au fost identificate adenopatii. Diagnosticul ecografic final, formulat după reluarea repetată a examinării, a fost cel de obstacol coledocian situat în porţiunea medie a CBP, distal de abuşarea ductului cistic, mai probabil printr-o formaţiune parenchimatoasă (colangiocarcinom) şi suspiciune de metastază hepatică în segmentul IV.

În continuare, s-a efectuat colangiopancreatografia prin rezonanţă magnetică (MRCP), fără administrare de

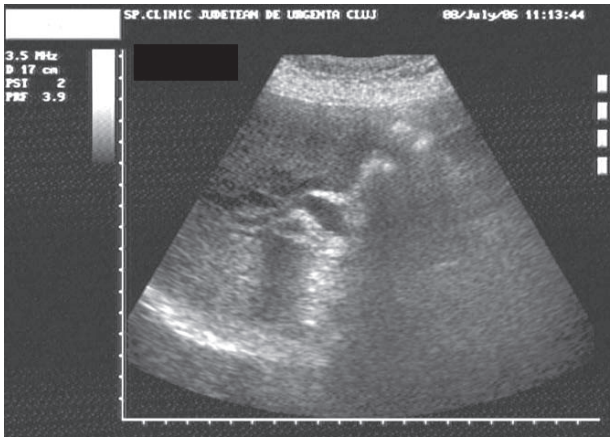

Fig.4. Dilatarea CBP în segmentul său proximal, dilatarea CBIH.
Dilation of the proximal segment of the main bile duct, dilation of the intrahepatic bile ducts.

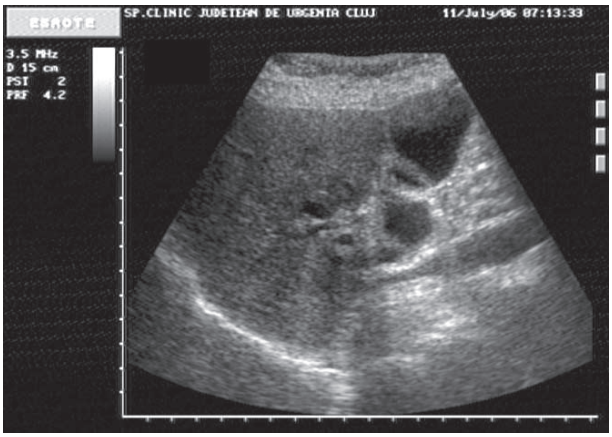

Fig.5. Colecist destins, poliseptat sau cudat, nelocuit şi fără modificarea focală evidentă a grosimii peretelui. Neomogenitatea parenchimului hepatic în segmentul IV.
Distended gallbladder, with multiple septa, no calculi and no obvious wall thickening. Inhomogeneous hepatic lesion in the 4th segment.

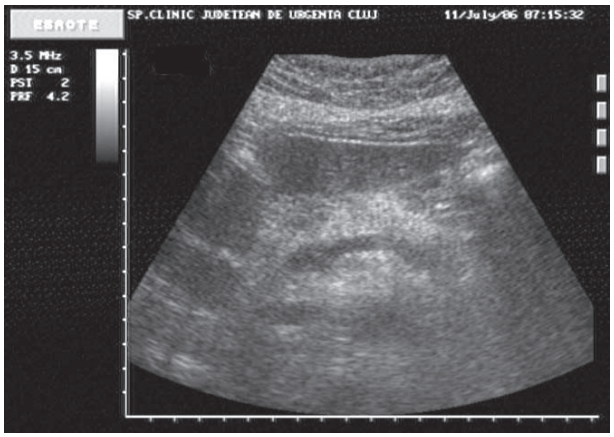

Fig.6. Pancreas ecogen, net delimitat, fără dilatarea ductului Wirsung.
Well defined, echoic pancreas; normal duct of Wirsung.

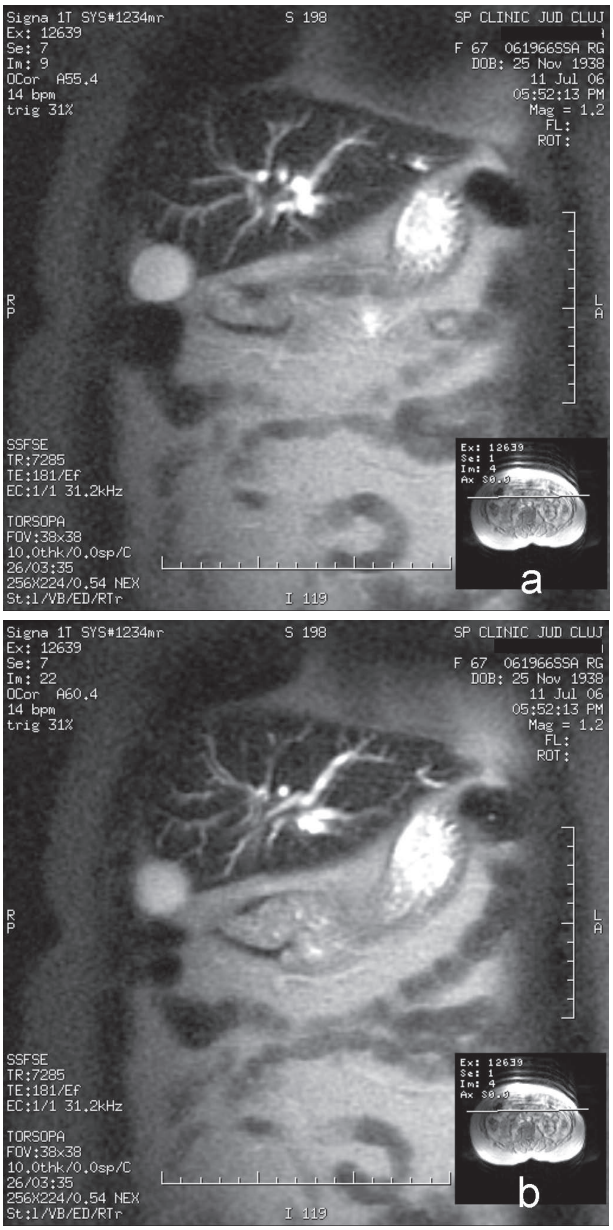

Fig.7. a-b. MRCP. Dilatarea CBIH. În secţiuni se vizualizează şi colecistul.
a-b. MRCP. Dilated intrahepatic bile ducts. The gallbladder is also visible in these sections.

substanţă de contrast. MRCP a evidenţiat, la rândul său, dilatarea căilor biliare intrahepatice (CBIH) şi a canalelor hepatice drept şi stâng, care măsurau 14, respectiv 12 mm (fig. 7 a-b). CBP dilatată măsura 14 mm. În porţiunea medie a CBP a fost identificată o formaţiune care măsura 6/18 mm, cu semnal intermediar atât în T1, cât şi în T2. Distal de acest obstacol, coledocul era vizibil până la nivelul deschiderii în duoden şi avea calibru normal, de 5 mm (fig. 8). Colecistul era destins, fără calculi, iar pancreasul nu prezenta modificări patologice. Nu au fost identificate adenopatii. Cazul a fost interpretat ca şi obstacol biliar extrahepatic, probabil prin colangiocarcinom.

Din motive tehnice, explorarea CT, care ar fi putut aduce informaţii suplimentare, nu a putut fi realizată.

Investigaţiile imagistice au fost urmate de intervenţia chirurgicală, efectuată în Clinica Chirurgie I. Intraoperator, la nivelul coledocului s-a descris o formaţiune tumorală, la 3 cm de ampula Vater, cu dimensiuni de 2/1 cm, aderentă la elementele din jur, înglobând ductul cistic şi aderând strâns de vena portă şi de artera hepatică. Nu s-au constatat

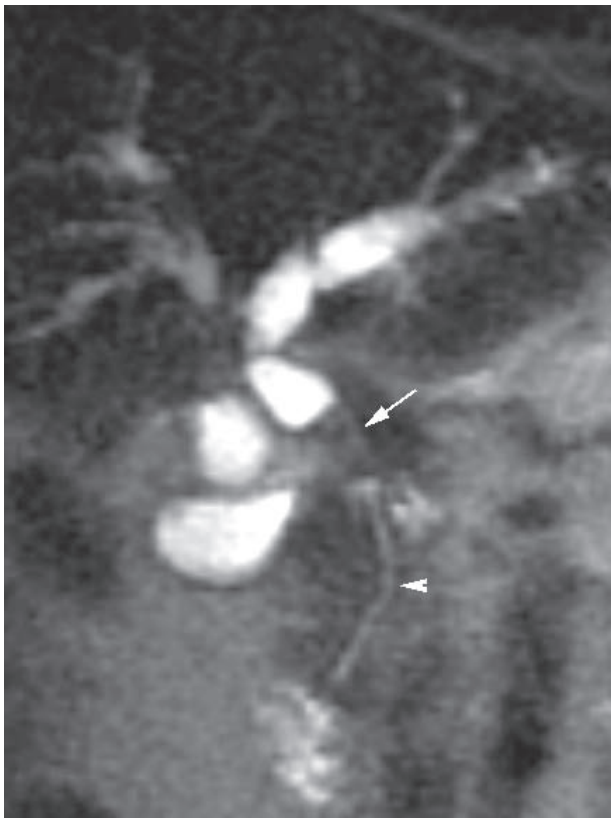

Fig.8. MRCP. Dilatarea evidentă a CBIH, a canalelor hepatice drept şi stâng şi a segmentului iniţial al CBP. Masă parenchimatoasă care întrerupe traiectul CBP (săgeată). Distal de aceasta, traiectul şi calibrul CBP sunt normale (cap de săgeată).
MRCP. Considerable dilation of the intrahepatic bile ducts, the left and right hepatic ducts and the proximal segment of the main bile duct. Hypointense mass which obstructs the common bile duct (arrow). Below this mass, the common bile duct appears to be normal (arrowhead).

metastaze hepatice. S-a practicat colecistectomia, rezecţia segmentului afectat al căii biliare principale cu anastomoză bilio-digestivă, iar colecistul, coledocul şi formaţiunea tumorală au fost supuse examenului histopatologic.

La analiza histologică a acestor elemente, diagnosticul a fost de adenocarcinom al colecistului, cu extindere în regiunile învecinate, inclusiv în calea biliară principală.

Discuţii

Tumorile arborelui biliar extrahepatic ridică probleme diagnostice şi terapeutice reale, deoarece sunt afecţiuni relativ rare, cu o evoluţie de multe ori asimptomatică în stadiile precoce.

Tumorile colecistului sunt cel mai frecvent maligne, fiind reprezentate în proporţie de 80% de adenocarcinoame, iar mai rar de carcinoame scuamoase, chistadenocarcinoame sau adenoacantoame [1]. Cancerul de colecist este cea mai frecventă tumoră a arborelui biliar şi reprezintă 3-5% din totalul tumorilor gastrointestinale [1].

Există un număr de factori predispozanţi pentru cancerul colecistic, cel mai important dintre aceştia fiind litiaza biliară cu evoluţie îndelungată. Astfel, până la 90% din pacienţii cu adenocarcinom prezintă asociat litiază veziculară [1]. Adenocarcinomul de colecist este de trei ori mai frecvent la femei decât la bărbaţi şi apare la vârste înaintate, în special la pacienţi cu un istoric lung de boală litiazică [1,2] Alţi factori de risc descrişi includ: prezenţa polipilor veziculari cu dimensiuni mai mari de 1 cm [2-4], anomaliile joncţiunii ductelor biliar şi pancreatic, vezicula de porţelan [2]. Factori de risc mai rar întâlniţi sunt infecţiile cronice ale colecistului, starea de purtător cronic al bacilului tific, diverşi carcinogeni din mediu, anumite obiceiuri alimentare (legate, în principal, de consumul de grăsimi şi apariţia litiazei), factori hormonali [2].

A fost descrisă asocierea carcinomului colecistic cu colangita sclerozantă, dar aceasta nu este atât de bine documentată ca asocierea colangită sclerozantă-colangiocarcinom (5-10% din pacienţii care suferă de colangită sclerozantă vor dezvolta un colangiocarcinom) [5]. Totuşi, deşi până la 41% din pacienţii cu colangită sclerozantă prezintă modificări ale colecistului, doar 4% dezvoltă tumori benigne sau maligne [5].

În stadiile precoce ale bolii, tabloul clinic al cancerului de colecist este sărac. De multe ori, el nu poate fi deosebit de manifestările litiazei biliare, fie că este vorba de colica biliară sau de manifestări nespecifice, cum sunt durerile abdominale difuze, intoleranţa pentru grăsimi sau greaţa. În fazele avansate, când tumora se extinde către CBP, poate apărea icterul obstructiv. Prognosticul cancerului de colecist este rezervat, supravieţuirea globală la 5 ani fiind în jur de 5% [1].

Macroscopic, majoritatea cancerelor colecistului sunt infiltrative (68%), restul apărând ca şi formaţiuni polipoide care proemină către lumenul vezicular [5,6]. În stadiile avansate, extinderea acestor tumori către parenchimul hepatic şi calea biliară principală este frecventă. De asemenea, tumora se poate extinde către celelate elemente ale hilului hepatic - artera hepatică şi vena portă, ceea ce îi limitează rezecabilitatea [6].

Ecografia are un rol esenţial în descoperirea cancerelor colecistului, deoarece este principalul instrument de supraveghere imagistică a pacienţilor cu litiază biliară. Ecografic, tumorile colecistului pot avea aspectul unor formaţiuni polipoide hipoecogene şi inomogene sau pot fi infiltrative. În cea mai frecventă formă de carcinom colecistic, cea infiltrativă, ecografia evidenţiază o îngroşare focală sau, mai rar, difuză a peretelui veziculei biliare. Se

consideră că grosimea normală a peretelui colecistului nu trebuie să depăşească 2-3 mm [3,7]. În practică, destinderea insuficientă a colecistului poate crea o falsă imagine de îngroşare a peretelui [7].

Îngroşarea malignă a peretelui colecistului trebuie deosebită ecografic de alte cauze locale sau sistemice de creştere a grosimii peretelui. Astfel, peretele veziculei biliare poate prezenta îngroşare focală sau difuză în colesteroloză, adenomiomatoză, colecistită acută sau cronică. Îngroşarea difuză a peretelui colecistului mai poate apărea, în absența unei patologii veziculare propriu-zise, în staza venoasă hepatică, staza limfatică sau în cazul modificării presiunii oncotice (hipoproteinemiile de orice cauză, insuficiența renală cronică). Îngroşarea parietală difuză mai apare şi în ciroza hepatică, în hepatitele acute virale, hepatita alcoolică, colangita sclerozantă, pancreatita acută etc. [3].

Examinarea computer tomografică (CT) cu contrast este mai sensibilă decât ecografia în evidențierea îngroşării peretelui colecistului sau a unei formațiuni care proemină în lumenul vezicular. Totuşi, carcinoamele timpurii, cu modificări discrete ale peretelui colecistului, sunt greu de diagnosticat [8]. Extinderea directă a tumorii, precum şi adenopatiile învecinate sunt mai frecvent identificate prin CT. Computer-tomografia devine, astfel, utilă în stadializarea preoperatorie a tumorii, dar nu este un instrument potrivit pentru screening, aşa cum este ecografia. În particular, atât ecografic, cât şi prin CT, poate fi dificil a se deosebi o tumoră colecistică extinsă către arborele biliar de o tumoră primitivă a căilor biliare [8].

În ceea ce priveşte rezonanța magnetică (RMN), pentru a caracteriza mai bine o tumoră a colecistului trebuie combinate secvențele de colangiografie (MRCP) cu secțiuni transversale clasice de RMN, cu administrarea de contrast. Astfel, rezonanța magnetică descrie mai precis decât CT caracteristicile tisulare şi poate deosebi tumorile benigne de cele maligne în funcție de captarea şi eliminarea substanței de contrast. De asemenea, MRCP permite evaluare precisă a extinderii tumorii de-a lungul arborelui biliar [9].

Colangiocarcinomul este o tumoră mai rară decâ cancerul de colecist, care apare la pacienți mai vârstnici şi, mai frecvent, la bărbați. Există câteva asocieri etiologice dovedite, cum este cea cu colangita sclerozantă, colita ulceroasă, infecția cu Chlonorchis sinensis, chistul coledocian, calculii intrahepatici şi expunerea la Thorotrast [1]. Până la 80% din colangiocarcinoame sunt localizate perihilar, în timp ce restul se localizează în segmentele medii şi distale ale coledocului. Colangiocarcinoamele sunt cel mai frecvent adenocarcinoame, iar macroscopic pot fi sclerozante, nodulare sau papilare. Tumorile perihilare sunt mai frecvent formațiuni papilare, care proemină în calea biliară, pe când cele distale sunt frecvent infiltrative, ceea ce îngreunează diagnosticul imagistic [9].

Colangiocarcinomul se manifestă, în majoritatea cazurilor, printr-un tablou clinic de icter mecanic, cu debut insidios şi agravare progresivă. Evoluția naturală a colangiocarcinoamelor este de extindere de-a lungul căilor biliare, depăşind apoi peretele arborelui biliar şi invadând vena portă şi artera hepatică [9]. Colangiocarcinomul metastazează târziu pe cale limfatică şi hematogenă [1]. Prognosticul depinde de localizare. În general, tumorile localizate distal au un prognostic mai bun, cu o supraviețuire la 5 ani de 28% [1]. Pentru tumorile hilare rata de supraviețuire la 5 ani este de aproximativ 11% [1].

Cel mai frecvent semn ecografic al colangiocarcinoamelor este dilatarea arborelui biliar în amonte față de tumoră; aceasta este suspectă mai ales dacă apare izolat, în absența unor imagini de litiază sau de masă tumorală compresivă extrabiliară. Topografia dilatării căilor biliare depinde de localizarea tumorii. Colangiocarcinoamele situate la nivelul confluentului biliar (tumori Klatskin) produc dilatarea globală a căilor biliare intrahepatice (CBIH), care este suspectă în sine, chiar dacă tumora nu poate fi vizualizată. Sugestivă pentru o tumoră la acest nivel este şi imposibilitatea evidențierii confluentului biliar, asociată cu imagini normale ale CBP. Tumorile situate situate sub nivelul abuşării ductului cistic vor produce dilatarea întregului arbore biliar, inclusiv cea a colecistului.

Tumora propriu-zisă poate avea diferite aspecte. Astfel, ea poate apărea ca o masă parenchimatoasă stenozantă sau obstructivă, ca o formațiune endoluminală biliară lipsită de umbră acustică sau ca o simplă îngroşare a peretelui biliar. Formele care evoluează doar cu creşterea în grosime a peretelui biliar sunt cel mai dificil de diagnosticat. Tumorile situate proximal în CBP sunt mai uşor de diagnosticat decât cele distale, unde calitatea imaginii ecografice poate fi afectată de conținutul gazos al duodenului [3].

Posibilitatea de diagnostic prin CT al colangiocarcinomului este influențată mult de localizarea şi tipul macroscopic al tumorii. Colangiocarcinomul cu origine la nivelul CBIH se prezintă, cel mai frecvent, ca o masă parenchimatoasă hipodensă bine definită, cu aspect neomogen. Tumora captează heterogen substanța de contrast, în special la periferia sa. Tipic, colangiocarcinomul CBP este de tip infiltrativ, manifestându-se ca o îngroşare a peretelui acesteia. Formele exofitice sau polipoide sunt întâlnite, însă, şi la acest nivel. Cel mai frecvent, după administrarea contrastului intravenos tumora va apărea hipodensă față de parenchimul hepatic învecinat,. Densitatea tumorii poate creşte tardiv, la 8-15 minute după injectarea substanței de contrast. CT poate aprecia cu o precizie de 78% dacă tumora este nerezecabilă, în funcție de prezența

adenopatiilor, a invaziei portale şi a metastazelor hepatice. Invers, însă, nu se poate afirma cu siguranţă că tumora este rezecabilă decât în 44% din cazuri. Rezultatele fals negative sunt date de adenopatiile de dimensiuni reduse şi de prezenţa metastazelor hepatice mai mici de 1 cm. Acestea pot fi mai bine observate prin utilizarea contrastului intravenos şi prin examinarea mai detaliată a zonei de interes, utilizând secţiuni subţiri [8,10].

MRCP este considerată utilă în diagnosticul colangiocarcinoamelor pentru că permite cartografierea directă şi neinvazivă a întregului arbore biliar oferind, astfel, printr-o singură examinare, imagini comparabile cu cele obţinute prin colangiopancreatografia endoscopică retrogradă şi colangiografia percutană transhepatică, considerate încă standardul de aur pentru explorarea arborelui biliar. Pentru diagnosticul corect şi stadializarea colangiocarcinomului, informaţiile oferite de MRCP trebuie completate cu secţiuni axiale clasice în T1 şi T2. De obicei, tumora produce hiposemnal în T1 şi izo sau hipersemnal în T2. Utilizarea contrastului intravenos (gadollinium) permite caracterizarea mai precisă a tumorii, aprecierea invaziei intravasculare, precum şi a extinderii tumorii de la nivelul confluentului biliar către căile biliare intrahepatice (CBIH). Astfel, se poate realiza stadializarea corectă preoperatorie a colangiocarcinomului. MRCP oferă o imagine completă a căilor biliare şi a variaţiilor anatomice ale acestora, fapt important pentru proiectarea reconstrucţiei arborelui biliar după rezecţia tumorii [11,12].

În cazul observaţiei clinice prezentate, atât tabloul clinic cât şi examinările imagistice preoperatorii indicau o tumoră a căii biliare pricipale, ca şi cea mai probabilă cauză a obstrucţiei biliare. Tumora părea să fie o formă papilară de colangiocarcinom, cu originea în segmentul mediu al căii biliare şi extindere intra- si extrabiliară (fig. 2-3). Mai mult, imagistic nu au fost descrise formaţiuni intracolecistice, litiază veziculară sau creşterea în grosime a peretelui colecistului. Nici examenul direct intraoperator nu a sugerat o altă etiologie a obstrucţiei biliare decât cea afirmată prin US şi MRCP. Cu toate acestea, examenul anatomopatologic a relevat faptul că icterul obstructiv a fost de dat de extinderea în căile biliare a unei tumori cu structura histopatologică de adenocarcinom al veziculei biliare. Aşa cum s-a menţionat anterior, această extindere reprezintă calea de evoluţie naturală a tumorilor colecistice, însă, în cazul prezentat de noi există câteva particularităţi demne de notat.

Astfel, invazia înspre căile biliare a tumorilor veziculare apare, de obicei, în stadiile avansate, când modificările intra-colecistice sunt uşor de detectat prin metode imagistice [1]. În plus, carcinomul colecistic apare cel mai frecvent la pacienţi cu litiază biliară, mai ales dacă aceasta evoluează de mulţi ani. În cazul pacientei noastre, litiaza veziculară a fost cu certitudine absentă, iar peretele colecistului era aparent normal din punct de vedere imagistic. Trebuie precizat, totuşi, că la examinarea prin rezonanţă magnetică nu s-a efectuat decât protocolul de MRCP, care nu cuprinde administrarea de substanţă de contrast. Aceasta şi, eventual, examenul CT cu contrast, ar fi putut pune în evidenţă modificări discrete ale peretelui colecistic, nesesizate ecografic sau prin MRCP standard.

Particularitatea acestui caz rămâne, astfel, extinderea considerabilă către calea biliară principală a unei tumori veziculare mici dezvoltată, surprinzător în absenţa litiazei, în condiţiile în care modificările intracolecistice au fost prea discrete pentru a putea fi descrise imagistic.

Concluzii

Examinările imagistice au un rol important în investigarea icterului obstructiv. Totuşi, deşi prezenţa şi poziţia obstacolului biliar pot fi corect apreciate, uneori este dificil de precizat natura exactă a obstrucţiei, iar examenul anatomopatologic este singura metodă care poate tranşa diagnosticul.

Referinţe

1. Sohn TA, Lillemoe KD. Tumors of the Gallbladder, Bile Ducts and Ampulla. În: Feldman M, Friedman L, *Sleisenger M (eds). Sleisenger & Fordtrans's Gastrointestinal and Liver Disease,* vol. 1. Philadelphia, WB Saunders 2002: 1153-1164.
2. Sheth S, Bedford A, Chopra S. Primary gallbladder cancer: recognition of risk factors and the role of prophylactic cholecystectomy. Am J Gastroenterol 2000; 95: 1402-10.
3. Mircea PA. Colecistul şi căile biliare. În: Badea RI, Dudea SM, Mircea PA, Stamatian F (eds). *Tratat de ultrasonografie clinică,* vol. 1. Bucureşti, Editura Medicală 2000: 176-232.
4. Tsuchyia Y. Early Carcinoma of the Gallbladder: Macroscopic Features and US Findings. Radiology 1991; 179: 171-175.
5. Levy AD, Murakata LA, Rohrmann CA. Gallbladder Carcinoma: Radiologic-Pathologic Correlation. Radiographics 2001; 21: 295-314.
6. Karani J. The Biliary Tract. În: Sutton D (ed). *Textbook of Radiology and Imaging,* vol.I. Churchill Linvingstone 2003: 711-736.
7. Rosenthal SJ, Cox G, Wetzel L, Batnitzky S. Pitfalls and Differential Diagnosis in Biliary Sonography. Radiographics 1990; 10: 285-311.
8. Prokop M, Galanski M. *Spiral and Multislice Computed Tomography of the Body.* Thieme 2003: 478-495
9. Acalovschi M. Tumori biliare maligne. În: Grigorescu M (ed). *Tratat de Hepatologie.* Bucureşti, Editura Medicală Naţională 2004: 897-913.

10. Haaga JR, Lanzieri CF, Sartoris DJ, Zerhouni EA. *Computed Tomography and Magnetic Resonance of the Whole Body,* vol. 2. Mosby 1994.

11. Barrioz T. Prise en charge médicale des cholangiocarcinomes. Gastroenterol Clin Biol 2004; 28: 57-65.

12. Baillie J, Paulson EK, Vitellas KM. Biliary imaging: A review, Gastroenterology 2003; 124: 1686-1699.

Extrahepatic obstructive jaundice: False cholangiocarcinoma mimicked by a gallbladder adenocarcinoma

Abstract

We present the case of a patient who was admitted to the hospital for the progressive onset of an obstructive jaundice. Two imaging techniques, ultrasound and MR cholangiography, were used to investigate this case, the diagnosis being that of cholangiocarcinoma. However, the histological examination of the gallbladder and the main biliary duct, which were surgically removed, revealed the diagnosis of gallbladder carcinoma, with extension toward the common bile duct.

Key words: obstructive jaundice, ultrasound, magnetic resonance colangiography, cholangiocarcinoma, gallbladder adenocarcinoma

Răspuns Quiz RRU 2006: 1-2(8)

Revista Română de Ultrasonografie
2006, Vol.8, nr.3, 170-171

Fistulă arterio-venoasă iliacă comună dreaptă

Rev Rom Ultrasonografie 8(1-2):86-87, 2006

Tudor Andrei Vasile

Clinica Medicală III
Universitatea de Medicină şi Farmacie „Iuliu Haţieganu” Cluj Napoca

Fistula arteriovenoasă (FAV) este o complicaţie rară în chirurgia discurilor lombare şi lombosacrate. Cel mai adesea există o întâtziere în stabilirea diagnosticului (1- 2), frecvent luându-se în discuţie o patologie cardiacă sau o complicaţie trombotică. Modificările ultrasonografice cu rol diagnostic ce se pot întâlni în FAV (mari) sunt redate în figurile de mai jos. Acestea sunt: Modificarea caracterului curbei Doppler pe versantul venos în aval de FAV din “flux de tip periferic” în “flux de tip central” (fig.1), modificarea caracterului fluxului pe versantul arterial în aval de FAV, unde apare un flux arterial cu pulsatilitate diminuată, şi, depinzând de proximitatea faţă de FAV, lărgire spectrală (fig.2). A se remarca aspectul normal al curbei Doppler pe versantul arterial contralateral (fig.3). În continuare fig.4-5 prezintă dilatataţia anevrismală dezvoltată ca o consecinţă a FAV la nivelul venei iliace commune drepte. În fig.6 este surprins spectrul de viteze de la nivelul orificiului fistulos.

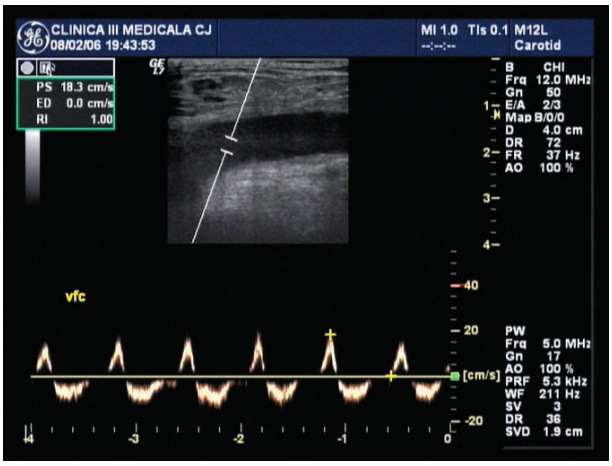

Fig.1. Duplex sonografie pe vena femurală comună dreaptă. Aspect similar s-a evidenţiat pe VCI şi venă femurală comună contralaterală.
Duplex sonography on femoral right common vein. Similar aspect on VCI and on femoral contra lateral common vein.

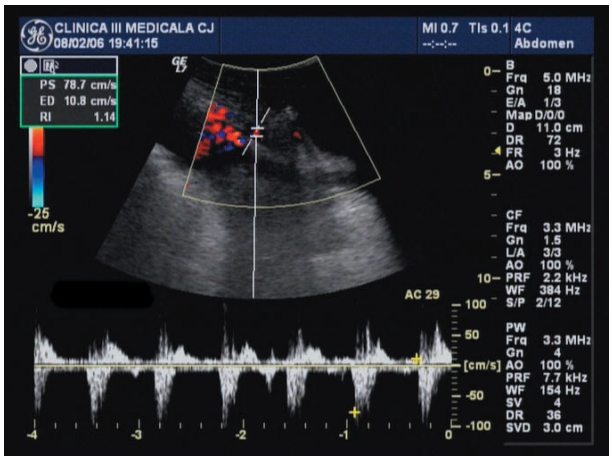

Fig.2. Triplex sonografie pe artera iliacă externă dreaptă.
Triplex sonography on external right iliac artery.

Referințe

1. TJM Rodríguez, MG Oropeza, RD Hurtado AE Gómez, FMC Pulido, et al. Fístula arteriovenosa después de laminectomía lumbar. Rev Mex Angiol 1995; 23(3): 60-65.
2. Z Valera-Sánchez, M. Socas-Macías, J M Álamo-Martínez, J Ponce-González. Fístula arteriovenosa postraumática. Cir Esp 2006; 79: 260-261.
3. SM Dudea. Noțiuni de semiologie a tehnicilor ultrasonografice Doppler, în condiții patologice. În "Ultrasonografie Vasculară" SM Dudea, RI Badea, Ed Medicală Bucureşti 2004, p109-119.

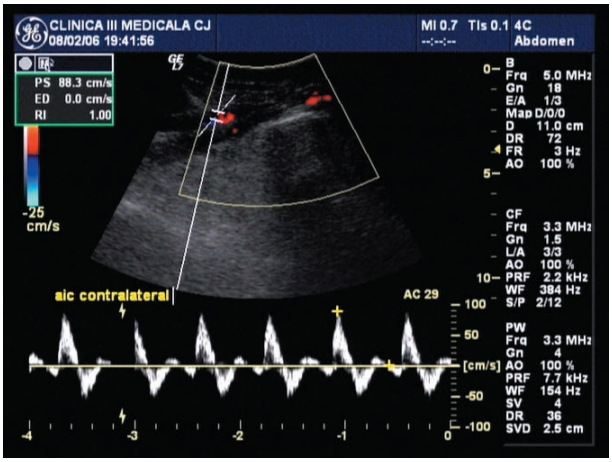

Fig.3. Arteră iliacă externă stângă.
External left iliac artery.

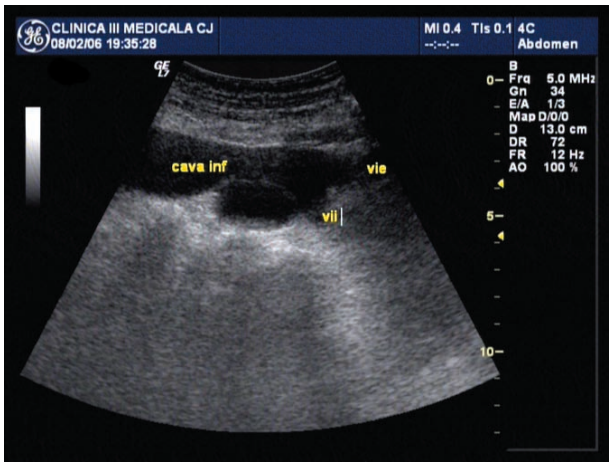

Fig.4. Secțiune oblică ce prinde VCI, vena iliacă comună dreaptă şi venele iliace externe şi interne drepte. Imagine transonică situată posterior de vena iliacă comună dreaptă.
Oblique view on VCI, common iliac vein and right external and internal iliac veins. Transonic image lying posterior to the right common femoral vein.

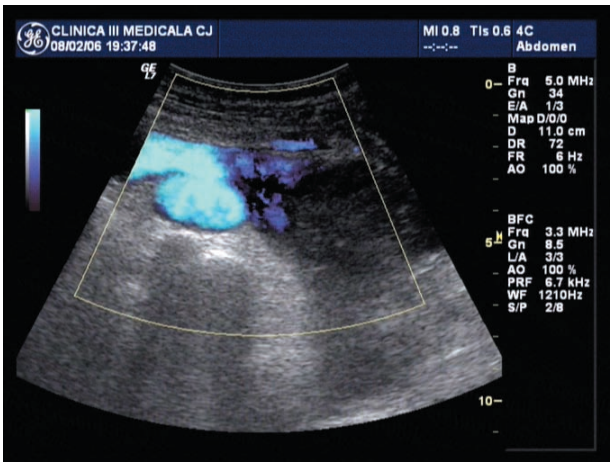

Fig.5. Aceeaşi secțiune ca în figura 4 în tehnica B-flow.
The same view as on figure 4 in B-flow technique.

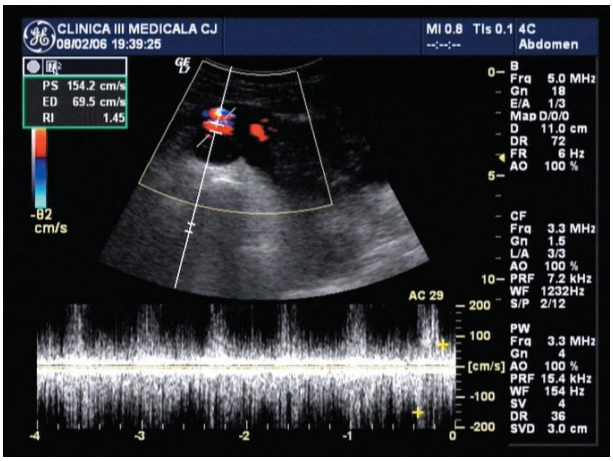

Fig.6. Examinare triplex a aceleiaşi regiuni.
Triplex sonography of the same region.

Quiz nr.3 / 2006

Revista Română de Ultrasonografie
2006, Vol.8, nr.3, 172-173

Durere la nivelul fosei poplitee drepte

Sorin Crişan[1], Ştefan Vesa[1], Elena Buzdugan[1], Valer Donca[1], Tudor Pop[2]

1 - Clinica Medicală V
2 - Clinica Chirurgie V
Universitatea de Medicină şi Farmacie "Iuliu Haţieganu", Cluj-Napoca

Prezentăm două cazuri cu simptomatologie nespecifică a fosei poplitee drepte şi cu aspect ultrasonografic neaşteptat al venei poplitee.

Cazul 1.

Date generale: sex feminin, vârstă 24 ani, mediu urban.

Simptome: jenă vesperală, capricioasă, la nivelul fosei poplitee şi al gambei drepte. Debutul a fost insidios, cu câteva săptămâni în urmă.

Antecedente heredocolaterale: varice ale membrelor inferioare (ambii părinţi).

Antecedente personale fiziologice: o sarcină (22 ani).

Antecedente personale patologice: traumatisme minore, repetate, ale membrelor inferioare.

Condiţii de viaţă şi de muncă: ortostatism prelungit, activitate desfăşurată în intemperii, ridicare şi transport de greutăţi.

Medicaţie actuală: contraceptive orale.

Examen obiectiv patologic al membrului inferior drept: venulectazii, vene reticulare în fosa poplitee şi la nivelul treimii superioare a gambei.

Diagnostic clinic (stabilit de medicul de familie): insuficienţă venoasă cronică.

Diagnostic clinic (al medicului cu competenţă în ecografie vasculară): insuficienţă venoasă cronică superficială clasa CEAP 1.

Ultrasonografie venoasă (efectuată în data de 9.07.2004, la solicitarea medicului de familie):

• *Mod B*: vene superficiale, musculare şi profunde ale membrului inferior drept cu pereţi supli, cu compresibilitate totală fără sensibilitate. Modificarea paralelismului parietal al venei poplitee - calibru maxim de 16,5-16,6 mm, comparativ cu cel din aval şi din amonte, de 7-8 mm (fig. 1).

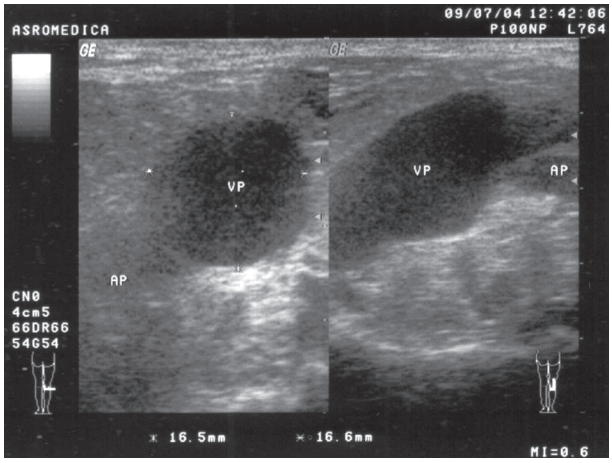

Fig.1. Secţiune transversală şi longitudinală prin fosa poplitee dreaptă: VP - vena poplitee; AP - artera poplitee.
Long-axis and short-axis views of the right popliteal fossa: VP - the popliteal vein; AP - the popliteal artery.

• *Doppler cu emisie pulsatorie (venă poplitee)*: modulare respiratorie spontană, semnal absent în timpul manevrei Valsalva, flux accentuat la compresiune în amonte (la nivelul gleznei)

Solicităm precizarea diagnosticului ultrasonografic şi depistarea particularităţilor cazului.

Cazul 2.

Date generale: sex masculin, vârstă 28 ani, mediu urban.

Simptom principal: durere continuă, localizată în fosa poplitee dreaptă, fără iradiere, cu caracter de presiune, cu intensitate medie, apărută, cu două zile în urmă, în timpul unui meci de fotbal, după o răsucire bruscă pe piciorul drept.

Simptom de acompaniament: impotenţă funcţională.

Antecedente heredocolaterale: varice ale membrelor inferioare (mamă, bunică).

Antecedente personale patologice: fractură de peroneu stâng produsă în timpul unei competiţii sportive de amatori.

Condiţii de viaţă şi de muncă: ortostatism, ridicare de greutăţi.

Medicaţie actuală: antialgice.

Examen obiectiv patologic al membrului inferior drept: sensibilitate la nivelul fosei poplitee.

Diagnostic clinic (stabilit de medicul chirurg de gardă şi de medicul cu competenţă în ecografie vasculară): chist popliteu drept.

Ultrasonografie venoasă (efectuată în data de 31.03.2005, la solicitarea medicului chirurg):

• *Mod B:* venele membrului inferior drept cu pereţi supli, cu compresibilitate totală fără sensibilitate. Dilatare fusiformă a venei poplitee drepte, pe o lungime de 3 cm. Diametru maxim de 15 mm, la nivelul pliului popliteu, faţă de 7-8 mm, în aval (deasupra acestui pliu), şi de 6-7 mm, în amonte (fig. 2). Poplitee stângă cu paralelism parietal păstrat.

• *Doppler cu emisie pulsatorie (venă poplitee)*: fără modificări patologice

Stabiliţi diagnosticul ultrasonografic şi identificaţi particularităţile cazului prezentat.

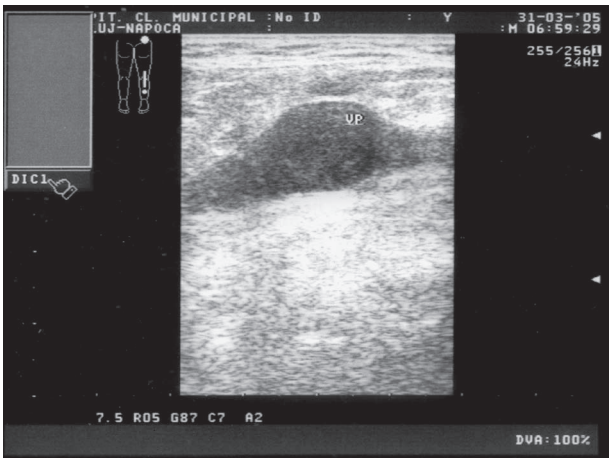

Fig.2. Secţiune longitudinală prin fosa poplitee dreaptă: VP - vena poplitee.
Long-axis view of the right popliteal fossa: VP - the popliteal vein.

Revista Română de Ultrasonografie
2006, Vol.8, nr.3, 174-178

Severe Liver Fibrosis or Cirrhosis: Accuracy of US for Detection – Analysis of 300 Cases

Fibroza hepatică severă sau ciroza:
Acuratețea ultrasonografiei în detecție – Analiza a 300 de cazuri

Agostino Colli, Mirela Fraquelli, Marco Andreoletti et all

Radiology 2003; 227: 89-94

În evoluția pacienților cu hepatopatii cronice, fibroza hepatică este un element esențial, atât în aprecierea severității bolii, cât şi în evaluarea prognosticului. Cuantificarea fibrozei se poate realiza prin analiza histopatologică a fragmentului obținut prin puncție biopsie hepatică. Deşi reprezintă, încă, "standardul de aur", biopsia hepatică poate produce rezultate fals pozitive în o treime din cazuri (în principal, datorită erorilor de eşantionare a probelor) şi are o rată de morbiditate de 3%, cu mortalitate de 0,03%. Din aceste considerente, s-au căutat metode non-invazive bazate pe variate tehnici US, ca mijloace de detecție a fibrozei avansate şi a cirozei constituite.

Studiul îşi propune să evalueze acuratețea diagnostică a unor trăsături US (neregularitatea conturului hepatic, hipertrofia lobului caudat şi fluxul venos hepatic) pentru cuantificarea fibrozei hepatice, luând ca referință examenul histopatologic al fragmentului bioptic hepatic. Au fost incluşi 300 de pacienti cu hepatopatii cronice cu diferite etiologii (alcoolică, virală B sau C, NASH, hemocromatoză ereditară şi ciroză biliară primitivă), asimptomatici, prezentând creşteri ale transaminazelor (aspartat aminotransferaza şi/sau alanin aminotransferaza) peste 1,5 ori valoarea normală. Au fost excluşi pacienții cu insuficiență cardiacă clinic manifestă şi cei cu fibrilație atrială.

Examinarea ultrasonografică a fost efectuată de către 2 examinatori, cu ajutorul unui ecograf ATL HDI 5000, cu transductori de 3,5 şi 5-12 MHz. S-au urmărit trei parametri ultrasonografici (US). Primul a fost neregularitatea conturului hepatic, trăsătură urmărita prin secțiuni multiple la nivelul ambilor lobi hepatici. A doua trăsătură US este reprezentată de hipertrofia lobului caudat, definită ca un raport mai mare de 0,6 între diametrul transvers al lobului caudat şi diametrul transvers al lobului drept. Ultimul parametru US măsurat a fost fluxul venos hepatic la nivelul venei hepatice drepte, înregistrat pe o perioadă de peste 5 secunde la sfârşitul expirației normale. Concordant cu criteriile propuse de Bolondi, au fost propuse trei tipuri de flux: tip 0 (modelul trifazic) considerat tipul normal, tipul 1 (bifazic) şi tipul 3 (monofazic). Trăsăturile US obținute au fost clasificate ca şi negative (normal), pozitive (cu trăsături anormale) şi tehnic necorespunzătoare.

Biopsia hepatică s-a efectuat prin abord subcostal sau transcostal, sub ghidaj ecografic, iar fragmentul obținut a fost colorat cu hematoxilină-eozină, tricrom Masson şi coloraţii pentru reticulină. Gradarea şi stadializarea histologică au fost realizate conform criteriilor METAVIR. Scorul 0-2 a fost considerat cu fibroză absentă sau uşoară, iar scorul 3-4 a indicat prezența fibrozei severe sau a cirozei.

Din cei 300 pacienti înrolați în studiu, 193 (64%) au avut scorul fibrozei între 0-2, iar ceilalți 107 au fost cu scor 3 (34 subiecți, reprezentând 11%), respectiv 4 (73 subiecți, reprezentând 24% din totalul pacientilor). 68 (35%) din cei 193 pacienți cu fibroză absentă sau moderată au prezentat cel puțin o trăsătură US, în timp ce din cei 107 pacienți cu fibroză severă sau ciroză, 79 (74%) au prezentat, de asemenea, cel puțin un parametru US. Din cei 107 pacienți cu fibroză severă sau ciroză constituită,

28 (26%) nu au avut nici o trăsătură US, iar 3 pacienţi (2%) din cei cu scor 0-2 au prezentat cel puţin una din trăsăturile (modificările) US.

Neregularitatea conturului hepatic a fost considerată parametrul cu cea mai mare acurateţe în diagnostic, cu o sensibilitate de 54% şi specificitate de 95%, ea putând fi influenţată de diferiţi factori, între care şi încărcarea grasă localizată. Nu s-au înregistrat diferenţe semnificative statistic cu privire la sensibilitatea şi specificitatea parametrilor US în funcţie de etiologia hepatopatiei cronice. Parametrii US, consideraţi individual, nu sunt foarte sensibili (41-57%), dar sunt înalt specifici (76-95%).

US Features of Liver Surface Nodularity as a Predictor of severe Fibrosis in Chronic Hepatitis C

Evidenţierea US a neregularităţii suprafeţei hepatice ca predictor al fibrozei severe în hepatita cronică C

Mauro Viganó, Stefania Visentin, Alessio Aghemo

Radiology 2005; 234(2): 641 (letter to the editor)

Acest studiu recent vine să susţină cercetarea condusă de Colli şi colab., urmărind să evalueze neregularitatea conturului hepatic ca şi parametru US în predicţia fibrozei la pacienţii cu infecţie cronică cu virus hepatitic C. Studiul s-a desfăşurat pe o perioadă de 9 luni, pe un lot de 108 pacienţi, cărora li s-a efectuat US hepatică pentru evidenţierea conturului hepatic şi biopsie hepatică, cuantificarea histologică a fibrozei făcându-se conform protocolului Ishak.

Majoritatea pacienţilor (71) au avut un scor al fibrozei de 4 sau mai puţin, în timp ce la 37 pacienţi (34%) fibroza a fost mai mare de 4 (fibroză severă sau ciroză constituită). La aceştia din urmă, evidenţierea neregularităţii conturului hepatic a fost intalnita în 51% din cazuri.

Astfel, neregularitatea conturului hepatic reprezintă un predictor demn de încredere pentru fibroza severă, cu o sensibilitate de 53%, specificitate de 91%, valoare predictivă pozitivă de 0,77, respectiv negativă de 0,78.

Comentariu. Primul studiu nu este foarte recent, dar merită reţinut, deoarece se bazează pe identificarea unor modificări (criterii) US simple, care pot fi evidenţiate cu uşurinţă. În general, modificările US urmărite au fost suficient de specifice pentru a permite confirmarea prezenţei fibrozei severe/cirozei constituite, dar sensibilitatea lor a fost prea mică pentru a permite elaborarea unei strategii de screening. Toţi parametrii s-au dovedit a fi reproductibili, dar aceste rezultate ar trebui confirmate şi pe alte serii de pacienţi. Totuşi, US hepatică poate avea o valoare considerabilă cu privire la selecţia pacienţilor la care se indică o monitorizare mai atentă a bolii. Cel de-al doilea studiu, mult mai recent şi care urmează, practic, aceeaşi metologie, oferă date care sunt concordante şi care le întăresc pe cele obţinute de dr. Colli şi colab.

The accuracy of the report of hepatic steatosis on ultrasonography in patients infected with hepatitis C in a clinical setting: A retrospective observational study

Precizia raportării steatozei hepatice prin ultrasonografie la pacienții infectați cu virus hepatitic C într-un studiu clinic: studiu observațional retrospectiv

Matthew J Hepburn, Jeffrey A Vos, Eric P Fillman, Eric J Lawitz

BMC Gastroenterology 2005, 5: 14

Acest articol abordează problematica actuală a aportului ultrasonografiei hepatice în identificarea steatozei, în incercarea de a evalua factorii asociați cu steatoza, respectiv corelația dintre aceasta şi cuantificarea histologică prin biopsie hepatică.

A fost realizat un studiu observațional şi retrospectiv pe 164 de pacienți cu infecție cronică cu virus hepatitic C confirmată prin ARN HCV prin metoda PCR. Scopul acestui studiu a fost de a identifica caracteristicile demografice, clinice şi de laborator asociate cu modelul ultrasonografic de steatoză la pacienții infectați cu virus C şi de a stabili corespondența între steatoza constatată ultrasonografic şi steatoza evidențiată prin examen histopatologic. Se consideră că steatoza hepatică asociata infectiei cu virus hepatitic C are etiologie mutifactorială; pe de o parte, este rezultatul unui efect viral direct, în special la pacienții infectați cu genotipul 3, iar pe de altă parte, este atribuită factorilor de risc cunoscuți deja, precum obezitatea, diabetul zaharat şi hipertrigliceridemia.

Caracteristicile demografice şi clinice luate în consideraţie au fost vârsta, sexul şi indicele de masă corporală. Parametrii de laborator utilizați au fost alanin aminotransferaza, alfa feto proteina şi genotipul HCV, iar analiza histologică s-a bazat pe scorul METAVIR. Fiecare din parametrii luați în studiu a fost convertit într-o variabilă binominală cu obținerea a două categorii: 0-2 şi 3-4.

Fiecărui pacient i s-a efectuat examenul US în timpul evaluării inițiale. Dacă datele obținute au menționat prezența steatozei, pacienții au fost desemnați ca fiind pozitivi, în timp ce lipsa consemnării steatozei a fost etichetată ca rezultat negativ. S-au exclus din studiu rapoartele care menționau date precum "steatoză posibilă", respectiv "inflamație sau steatoză". Nu s-au facut consemnări cu privire la steatoza difuză sau focală.

Biopsia hepatica s-a efectuat într-un interval de maxim 2 luni de la examinarea US, iar cuantificarea histologică a steatozei s-a realizat în două moduri. Primul a clasificat steatoza ca şi prezentă (>2%) sau absentă (<2%), iar a doua clasificare a fost în steatoza semnificativă (>30%) şi nesemnificativă (<30%).

Din totalul de 164 de pacienți înrolați în studiu, 49 (30%) au prezentat steatoză documentată pe baza ultrasonografiei. Examenul histopatologic a fost disponibil pentru 122 de subiecți, din care 40 (33%) au prezentat evidențe ultrasonografice de steatoză. S-a obținut un număr important de rezultate fals pozitive şi negative, deoarece 10% din pacienții cu aspect ecografic normal au prezentat steatoză semnificativă la examenul histopatologic, în timp ce doar la 30% din pacienții cu aspect ultrasonografic de steatoză s-a confirmat prezența ei în urma analizei histopatologice.

Astfel, performanța US în identificarea steatozei hepatice este mică, deoarece atât fibroza, cât şi inflamația pot contribui la aspectul ultrasonografic de "ficat strălucitor" sau la creşterea ecogenicității hepatice. Diferențierea pe baza examenului ultrasonografic între aceste condiții nu poate fi făcută cu certitudine, iar sensibilitatea şi specificitatea acestei metode sunt foarte scăzute. Identificarea steatozei prin US se face cu precizie numai la o încărcare grasă de peste 30% constatată în examenul histologic.

Rezultatele studiului subliniază că US nu poate fi considerată ca şi predictor demn de incredere al steatozei când se efectuează de rutină la pacienții cu infecție cu virus C, iar modificările de ecogenitate ar trebui interpretate ca datorându-se fie fibrozei, fie inflamației, fie steatozei.

Studiul are anumite limite. Prin caracterul sau retrospectiv s-au introdus erori în selecționarea pacienților şi a datelor, ceea ce limitează aplicabilitatea rezultatelor în populația generală infectată cu virus hepatitic C. Datorită

intervalului de timp mare între efectuarea US şi a biopsiei hepatice, este posibil să fi survenit unele modificări în histologia hepatică, la pacienţii cu pierdere/creştere ponderală. Consumul de etanol nu a fost cuantificat.

Comentariu. Utilitatea US hepatice ca şi metodă non-invazivă de cuantificare a steatozei hepatice la pacienţii cu infecţie cronică cu virus C este controversată. Ar fi util ca studii similare, prospective, să se efectueze pe loturi cât mai "curate", înainte de a trage orice concluzie.

Cu toate ca însăşi biopsia hepatică poate avea erori în cuantificarea steatozei datorită diferenţelor în evaluarea stadiului şi gradului hepatopatiei (fapt demonstrat la pacienţii cu biopsii simultane din ambii lobi hepatici), biopsia rămâne, în continuare, metoda optimă de diagnostic a stetozei hepatice la pacienţii infectaţi cu HCV, până când o procedură non-invazivă reproductibilă i se va dovedi superioară.

Correlation between ultrasonographic and pathologic diagnosis of liver fibrosis due to chronic virus hepatitis

Corelaţii între diagnosticul ultrasonografic şi cel histopatologic al fibrozei hepatice din hepatitele cronice virale

Lei Shen, Ji-Qiang Li, Min-De Zeng, Lun-Gen Lu, Si-Tao Fan, Han Bao

World J Gastroenterol 2006 February 28; 12(8): 1292-1295

Studiul îşi propune să investigheze aportul ultrasonografiei în diagnosticul fibrozei hepatice la pacienţii cu hepatite cronice virale prin intermediul unor parametri calitativi şi cantitativi US, în corelaţie cu diagnosticul histopatologic.

Studiul s-a desfăşurat pe o perioadă de 3 ani, pe un lot de 324 pacienţi, selectaţi pe baza unor criterii bine precizate (Ag Hbs, AND-VHB, anti-HCV, ARN-HCV pozitive prin metoda PCR în ultimele 6 luni, respectiv valori crescute ale alanin aminotransferazei în ultimele 6 luni). Au fost excluşi subiecţii cu semne de decompensare clinică sau biologică, HIV pozitivi şi cu alte boli hepatice cronice cunoscute.

Biopsia hepatică percutană s-a efectuat transcostal, sub ghidaj ecografic, prin tehnica Menghini, fragmentul obţinut fiind colorat cu hematoxilină-eozină, Gordon-Sweet şi van-Gieson. Fibroza hepatică a fost încadrată în 5 stadii: de la S0 (fără fibroză), la S4 (ciroză constituită), iar inflamaţia a fost cuantificată de la G1 (uşoară) la G4 (severă).

Examinarea US s-a efectuat cu un aparat Acuson Asben, cu transductori de 3-5 MHz, după un protocol standard care include variabile care descriu dimensiunea ficatului, suprafaţa şi parenchimul, structura vaselor, velocitatea fluxului sanguin şi dimensiunea splinei.

Analiza statistică a datelor s-a realizat prin testul SPSS 9.0, F test ($P<0.05$ fiind considerat semnificativ) şi curba ROC.

În urma analizei histopatologice, 32 pacienţi (9.9%) au fost fără fibroză, 116 pacienţi (35.8%) au avut fibroză S1, 111 pacienţi (34.3%) au fost în stadiul S2, 35 pacienţi (10.8%) în stadiul S3, iar ciroza constituită a fost prezentă la 30 pacienţi (9.3%). Parametrii US calitativi, precum neregularitatea conturului hepatic şi structura nodulară a parenchimului hepatic s-au corelat cu stadiile avansate ale fibrozei hepatice. Dintre parametrii US cantitativi, lungimea splinei şi diametrul venei splenice s-au corelat bine cu stadiile fibrozei ($p<0.05$), cu diferenţe semnificative statistic între S1/S3, S2/S3 şi S1/S4, dar fără a fi semnificative între S3/S4. Diametrul venei porte se modifică mai târziu decât al venei splenice, respectiv decât lungimea splinei. Sensibilitatea şi specificitatea diagnostică a cirozei hepatice la o *valoare limită* a diametrului splinei de

12.1 cm variază între 0.600 şi 0.753, la o *valoare limită* a diametrului venei splenice de 8 mm este de 0.600 şi respectiv de 0.767, iar la o *valoare limită* a calibrului venei porte de 12 mm este de 0.781 şi, respectiv, 0.446.

Diferitele stadii ale fibrozei hepatice nu au putut fi delimitate satisfăcător apelând doar la un singur parametru US. Ciroza hepatică incipientă poate fi exclusă prin asocierea a 2 sau 3 parametri US, în special diametrul splinei, al venei splenice şi pattern-ul conturului hepatic, datorită valorii predictive negative înalte a acestora.

Cu toate acestea, autorii consideră că ultrasonografia poate fi folosită în monitorizarea pacienților cu hepatite cronice virale.

Comentariu. Utilizarea ultrasonografiei ca şi metodă non-invazivă de diagnostic a patologiei hepatice difuze sau focale se înscrie în preocupările actuale de limitare a invazivității gestului diagnostic. Deşi corelațiile între diferiți parametri US şi diagosticul histologic nu au fost suficient investigate pe serii largi de pacienți, rezultatele acestui studiu deschid calea unor cercetări ulterioare.

Dr. Georgiana Nagy
Clinica Medicala I, Secția Gastroenterologie
Cluj-Napoca

Instrucțiuni pentru autori

1. Drepturile de publicare.

Trimiterea spre publicare în RRU a unei lucrări ştiinţifice implică faptul că următoarele aserțiuni sunt adevărate:

• lucrarea este originală şi nu a mai fost publicată în altă revistă sau carte (fac excepție lucrările care au fost publicate ca rezumate sau ca părţi ale unui curs sau unei teze de dizertație);

• lucrarea nu a fost trimisă şi nu este luată în considerație pentru publicare în altă parte;

• publicarea lucrării este aprobată de către toţi coautorii, precum şi de către autoritățile responsabile ale instituțiilor în care s-a desfăşurat activitatea de cercetare.

În cazul acceptului de publicare a lucrării, se cedează către RRU şi Editura Medicală "Iuliu Hațieganu" toate drepturile de publicare (copyright). Transferul acestor drepturi devine efectiv în momentul în care articolul este acceptat pentru publicare. Aceste drepturi cuprind reproducerea şi distribuirea articolului în orice formă (scrisă, electronică etc.), precum şi dreptul de traducere. Autorii garantează că manuscrisul, integral sau în parte, nu va fi publicat în altă parte, fără acceptul scris al deținătorului drepturilor de publicare (RRU).

Pentru publicare este necesară remiterea unei declarații semnată de către toţi autorii prin care aceştia se arată de acord cu conţinutul lucrării.

Fiecare prim- autor va primi 10 extrase gratuite ale lucrării. Extrase suplimentare pot fi comandate la redacție.

Responsabilitatea pentru conținutul ştiinţific şi originalitatea lucrării revine în întregime autorilor, RRU neasumându-şi nici o răspundere în acest sens.

2. Pregătirea manuscriselor

În RRU sunt publicate: articole originale, de cercetare clinică sau fundamentală, cazuri clinice sau note tehnice, sinteze din literatură, articole educative (referate) privind standardizarea, eseuri imagistice, tutoriale, scrisori către editor, recenzii de cărţi şi ale unor articole de specialitate, materiale informative ale SRUMB şi anunțuri privind evenimente profesionale, precum şi alte materiale, la aprecierea comitetului editorial.

Lucrările remise spre publicare vor fi redactate pe coli format A4, cu caractere Times New Roman de 12 puncte, cu semne diacritice româneşti, liniile de text fiind spațiate la un rând şi jumătate. Marginile paginilor vor fi de 2 cm sus, la dreapta şi jos şi 3 cm la stânga. Paginile vor fi numerotate consecutiv, începând cu pagina de titlu.

Manuscrisele vor avea maximum 8 pagini de text pentru articolele originale, 4 pagini de text pentru cazurile clinice şi notele tehnice, 2 pagini de text pentru scrisorile către editori şi o pagină de text pentru recenzii. Pentru publicarea de sinteze din literatură, articole educative şi anunțuri privind evenimente profesionale, se va lua legătura cu comitetul de redacție înainte de pregătirea şi remiterea materialului.

Figurile şi tabelele vor fi grupate într-o secțiune separată. Acestea vor fi numerotate consecutiv, cu cifre arabe, în ordinea apariției lor în text.

Legendele figurilor se vor redacta explicit **(în limba română şi engleză),** pe pagină separată, cu titlul "Legenda figurilor". Fiecare tabel va avea un titlu. Autorii nu vor încorpora în manuscris figurile şi tabelele, ci vor indica poziția în care doresc să fie inserate acestea printr-un aliniat care va conține textul:

(loc pentru figura nr…) sau (loc pentru tabelul nr…)

Nu vor fi acceptate spre publicare decât figurile (grafice, imagini ecografice şi explorări imagistice corelative, pacienți, piese anatomopatologice, microscopie etc.) de foarte bună calitate. Fiecare imagine fotografică va avea inscripționat, pe verso, cu creion, numărul figurii, numele primului autor şi primele patru cuvinte ale titlului lucrării, precum şi o săgeată care să indice partea de sus a figurii. Dacă autorii adaugă săgeți, cifre sau litere pe figură, este necesar ca acestea să aibă calitate profesională. Ilustrațiile color pot fi publicate în condiții optime, cu condiția ca autorii să suporte integral costurile suplimentare, respectiv echivalentul a 100 $ pentru o pagină color/număr de revistă.

Toate figurile (imaginile ecografice, radiologice etc.) vor avea numele pacientului mascat; pe imaginile feței pacienților se va plasa o bandă neagră peste ochi, pentru a impiedica identificarea.

În cazul în care se doreşte reproducerea unor imagini publicate anterior, este necesară anexarea permisiunii scrise a autorului şi editurii în care s-a făcut publicarea anterioară cu menționarea sursei.

Pentru toate lucrările cu caracter prospectiv sau experimental care implică subiecți umani va fi specificat acordul comisiei de etică medicală a instituției în care s-a efectuat studiul.

Lucrările remise spre publicare în RRU vor fi redactate în limba română.

3. Structura manuscriselor.

Pagina de titlu (pagină separată) cuprinde: titlul lucrării, numele complet al tuturor autorilor, departamentul şi instituția (-iile) unde s-a efectuat lucrarea, codul poştal, oraşul, județul, numărul de telefon sau/şi fax sau/şi adresa de e-mail pentru contactarea primului autor, adresa poştală completă pentru corespondență şi solicitarea de extrase.

Rezumatul (pagină separată) va precede textul articolului.

Pentru articolele originale, rezumatul nu va depăşi 200 de cuvinte, fiind structurat astfel: 1) obiectiv; 2) material şi metodă; 3) rezultate; 4) concluzii.

Pentru sintezele din literatură şi articolele educative, rezumatele nu vor depăşi 200 de cuvinte.

Pentru prezentările de cazuri rezumatul va avea maximum 100 de cuvinte, în care să fie evidențiate: 1) motivul prezentării; 2) ce este particular la cazul prezentat; 3) locul aspectelor prezentate în domeniul cunoştințelor despre boala în cauză.

Pentru fiecare lucrare vor fi selectate 3–5 cuvinte cheie din Index Medicus, care vor fi inserate imediat după rezumat.

Fiecărei lucrări îi va fi anexată şi ***traducerea în limba engleză a rezumatului.*** Autorii poartă integral responsabilitatea corectitudinii traducerii. Lucrările redactate într-o limbă străină vor avea anexat un rezumat în limba română.

Notele de subsol care privesc titlul vor fi indicate printr-un asterisc. Notele de subsol care se referă la textul lucrării vor fi numerotate consecutiv, pe măsura apariției în text.

Introducerea va defini subiectul lucrării şi va prezenta stadiul cunoştințelor actuale în domeniu.

Secţiunea de material şi metodă va descrie echipamentul şi lotul de pacienţi studiaţi, precum şi metodologia utilizată. Se recomandă precizarea tipului aparatului de ecografie utilizat. Se va descrie şi metodologia de analiză statistică folosită.

Secţiunea de rezultate va prezenta concis datele obţinute, preferabil sub formă de grafice şi tabele.

Secţiunea de discuţii va prezenta interpretarea rezultatelor proprii în lumina datelor relevante din literatură.

Concluziile studiului vor fi formulate cu claritate la sfârşitul lucrării.

Bibliografia va cuprinde doar lucrări care sunt citate în text şi au fost publicate sau sunt acceptate spre publicare.

Referinţele bibliografice vor fi numerotate *în ordinea apariţiei lor în text* (unde vor fi inserate între paranteze drepte [ ]) şi vor fi listate în ordine numerică. Titlurile revistelor medicale vor fi abreviate în conformitate cu Index Medicus. Pentru un articol se citează toţi autorii, dacă sunt 6 sau mai puţini. Peste 7 autori se citează numai primii 3, numele acestora fiind urmat de precizarea "et al". Stilul aplicat referinţelor bibliografice la listare este următorul (exemple):

a) Articol:

• Peppercorn PD, Reznek RH. State-of-the-art CT and MRI of the Adrenal Gland. Eur Radiol 1997;7:822-836.

• Has V, Buzdugan E, Crisan S et al. Anevrism al aortei abdominale şi al arterei iliace comune la un pacient cu infarct miocardic acut. Rev Rom Ultrasonografie 1999;1(2):151-154.

b) Carte:

• Gluhovschi G, Sporea I. Ghid practic de ecografie abdominală. Ed. Helicon, Timişoara, 1999.

c) Capitol in carte:

• Brooks M. The Liver. In: Goldberg BB, Pettersson H (eds), *Ultrasonography*. Oslo, The Nicer Year Book 1996, 55-82.

4. Trimiterea manuscriselor pentru publicare

Manuscrisele vor fi expediate *prin poştă* în trei (3) exemplare (atât textul cât şi figurile, ilustraţiile şi tabelele), însoţite de o copie pe dischetă de 3,5", în două formate: *word '97* sau versiune anterioară şi *rich text format (rtf).* Editura preferă să primească şi imaginile în format electronic (TIFF sau BMP).

Manuscrisul, împreună cu discheta, vor fi expediate pe *adresa*: Prof. Dr. Radu Badea, Clinica Medicală III, Departamentul de Ultrasonografie, str. Croitorilor nr. 19-21, 3400 Cluj-Napoca, jud. Cluj, cu menţiunea "pentru Revista Română de Ultrasonografie".

Materialele remise pentru publicare nu se înapoiază autorilor.

Manuscrise în format electronic. RRU încurajează remiterea de manuscrise electronice în vederea publicării. Pentru alcătuirea unui manuscris electronic, sugerăm respectarea următoarelor cerinţe:

• textul va fi formatat pentru sistemul de operare Windows 95. în două versiuni:

- în formatul standard al procesorului de text (Word 97 sau formate compatibile) şi într-un format general recunoscut, de tipul rtf (rich text format).

• formatarea textului se va reduce la minimum:

- textul se va introduce continuu, pentru a separa paragrafele folosind comanda <Enter>;

- indentarea textului se va face cu <Tab>;

- se utilizează paginarea automată a procesorului de text şi nu cea manuală;

- cuvintele de subliniat se marchează ca **aldine** (sau *italic*).

• tabelele, urmate legenda figurilor se aşează la sfârşitul fişierului (după bibliografie);

• imaginile pot fi trimise, la fel, pe cale electronică. Pentru aceasta, autorii sunt rugaţi să respecte următoarele instrucţiuni:

- rezoluţia de scanare: desenele - minimum 800 dpi. Imaginile cu detalii fine - 1000 dpi, iar imaginile în nuanţe de gri, rezoluţie mai mare de 300 dpi.

- programe: imaginile şi ilustraţiile vor fi remise în formatul dorit pentru publicare, fără margini inutile;

- formatele imaginilor: fişiere TIFF sau BMP;

- arhive: se vor utiliza formatele ZIP sau RAR;

- medii de stocare: pentru cantităţi mari de informaţie - dischete de 3,5" sau CD-uri. Dacă se trimite simultan text şi imagini, imaginile vor fi stocate separat (nu se salvează imagini sub formă de bitmap în documente Word !).

- pe eticheta dischetei (CD-ului) se va menţiona: numele fişierelor, cu extensie, numele primului autor, titlul revistei, sistemul de operare utilizat, programul de compresiune şi cel de ilustrare, cu numărul de versiune.

Lucrările în format electronic pot fi remise la adresa: srumb2004@yahoo.com

IMPORTANT: se va trimite RRU atât versiunea tiparită cât şi versiunea electronică a lucrării. Dacă cele două versiuni nu coincid, versiunea tipărită va fi considerată drept versiune finală.

Notă: RRU nu îşi asumă nici o responsabilitate în legătură cu pierderea sau deteriorarea fişierelor remise prin Internet, datorită unor disfuncţionalităţi ale reţelei telefonice, serverelor, etc.

Sumar:

- ☑ trimiteţi câte 3 copii ale manuscrisului şi ilustraţiilor
- ☑ trimiteţi materialul şi sub formă electronică (pe dischetă sau CD)
- ☑ formataţi întreg textul la 1,5 rânduri
- ☑ anexaţi la început un rezumat
- ☑ includeţi adresa completă pentru corespondenţă
- ☑ includeţi declaraţia acordului tuturor autorilor pentru conţinutul lucrării

Guidelines for Authors

1. Copyright

Submitting a scientific paper to the Romanian Journal of Ultrasound (RJU) for publishing is subject to the fulfillment of the following statements:

• the paper is original and has not been published in other journals or books (except for the papers that were published in abstract or as part of a course or of a thesis);

• the paper has not been sent or is not under consideration for publication elsewhere;

• publication of the paper is agreed upon by all authors, as well as by the authorities in charge of the institutions where research was conducted.

In such cases where the paper is accepted for publication, copyright shall be transferred to the Romanian Journal of Ultrasound and the "Iuliu Hatieganu" Medical Publishing House. Transfer of such right takes effect upon acceptance of the paper for publication. Such rights are extended to reproduction and distribution of the article in any format (printed, electronic etc.), as well as to the right for translation. Authors guarantee that the manuscript, either entirely or partly, shall not be published elsewhere without the prior written agreement of the copyright holder (RJU).

With respect to publication, it is required to submit a declaration signed by all authors, stating their consent to the content of the paper.

Each first author shall receive ten free-of-charge reprints of the published paper. Further copies may be ordered with the editors.

Authors shall undertake all responsibility as to the scientific content and originality of the paper, and the RJU shall assume no responsibility whatsoever in this respect.

2. Preparing the manuscript

RJU publications include: original papers on clinical or fundamental research, technical or methodological, data or clinical case reports, reviews, imaging essays, tutorials, educational papers, letters to the editors, book and article reviews, announcements of the professional events, as well as other papers upon decision of the editorial board.

The papers submitted for publication shall be drawn up on A_4 paper, in 12p Times New Roman fonts, 1.5 line spacing. Margins shall be 2 cm top, bottom and right and 3 cm left. Pages shall be numbered beginning with the title page.

Manuscripts shall include a maximum of eight text pages for original articles, four pages for clinical case reports and technical data, two text pages for letters to the editors and one text page for notes. The editorial board should be contacted before preparing and submitting the papers in case of literature reviews, educational articles and announcements for professional events.

Illustrations and tables shall be grouped in a distinct section. They shall be numbered according to the order in which they are mentioned in the text.

The legends for illustrations (images) shall be drawn up explicitly on a distinct page entitled "Legends for illustrations". Each diagram (table) shall bear a title. Authors shall not insert images or diagrams within the text, but shall indicate the desired location for insertion by means of a paragraph, such as:

(location for figure no….) or (location for table no…)

High quality images exclusively shall be accepted for publication. The back of each illustration (photographs) shall bear, in pencil writing, the figure number, the name of the first author, the first four words in the title, as well as an arrow indicating the upper side of the image. In case authors add arrows or letters on the image, it is required that they observe professional quality standards. Color images can be published under excellent quality conditions given that authors can bear the entire additional costs thus incurred, that is the equivalent of 100$ for one color page / issue.

The names of patients shall be concealed on all illustrations (ultrasound, x-ray images etc.), patients in all photos shall have a black band over their eyes in order to prevent their identification.

In case where reproduction of previously published images is intended, it is necessary to attach the written consent of the author and of the publishing house where it was priorly published, including the source.

All prospective or experimental papers involving human subjects shall include the agreement granted by the medical ethics commission of the institution where the research was conducted.

Papers submitted to the RJU for publication shall be drawn up in Romanian, English, French or German.

3. Structure of the manuscript

Title page (on a distinct page) including: title of the paper, full names of the authors, department and institution(s) where the study was conducted, postal code, city, district, phone and/or fax number and/or e-mail address for contacting the first author, full postal address for correspondence and ordering reprints.

Abstract (on a distinct page) preceding the body text.

In case of original articles, abstracts shall not exceed 200 words and shall have the following structure: 1) aims; 2) patients and methods; 3) results; 4) conclusions.

In case of literature reviews and educational papers, abstracts shall not exceed 200 words.

For case reports, the abstract shall not exceed 100 words and shall underline the following: 1) purpose of the presentation; 2) peculiarities of the case; ranking of the issues approached within the general knowledge of the respective condition.

Three to five ***key words*** shall be selected for every paper from the Index Medicus; such key words shall be inserted after the abstract.

Translation into English of the abstract shall be attached to every paper. Authors undertake full responsibility for the accuracy of the translation.

Footnotes related to the article shall be indicated by an asterisk. Footnotes related to the body text shall be numbered according to their occurrence in the text.

Introduction shall define the topic of the paper and shall present the stage of the current knowledge in the field.

The patients and methods section shall describe the equipment employed, the group of patients studied and the method-

ology. We recommend specification of the type of ultrasound equipment employed. The statistic analysis methodology used shall also be described.

The results section shall concisely present the data obtained, preferably in tables and diagrams.

The discussions section shall include interpretation of own results from the perspective of the relevant data in the literature.

Conclusions of the paper shall be clearly stated in the end

References shall include only works that are quoted in the text and that have been published or accepted for publication.

References shall be numbered in Arabic numerals according to their occurrence in the text (where they shall be inserted between square brackets [ ]) and shall be listed in numerical order. Titles of medical journals shall be abbreviated according to the Index Medicus. All authors shall be quoted for an article, if they are up to six. Over seven authors, only the first three shall be quoted, and their names shall be followed by the "et al" indication. References should be listed according to the following format (examples):

a) Article:

• Peppercorn PD, Reznek RH. State-of-the-art CT and MRI of the Adrenal Gland. Eur Radiol 1997;7:822-836.

• Has V, Buzdugan E, Crisan S et al. Anevrism al aortei abdominale şi al arterei iliace comune la un pacient cu infarct miocardic acut. Rev Rom Ultrasonografie 1999;1(2):151-154.

b) Book:

• Gluhovschi G, Sporea I. Ghid practic de ecografie abdominală. Ed. Helicon, Timişoara, 1999.

c) Book chapter:

• Brooks M. The Liver. In: Goldberg BB, Pettersson H (eds), *Ultrasonography.* Oslo, The Nicer Year Book 1996, 55-82.

4. Sending manuscripts for publication

Manuscripts shall be mailed in 3 copies (text, as well as images, photos, tables and diagrams), accompanied by a copy on a 3.5" floppy disk, in two formats: Word '97 or earlier version and Rich Text Format (rtf.) The editing board advises that images are also delivered in electronic format (tiff or bmp.)

Both manuscript and floppy disk shall be mailed to the following address: Prof. Radu Badea, MD, Medical Clinic no.III, Dept. Ultrasound, str. Croitorilor no. 19-21, 3400, Cluj-Napoca, Romania, carrying the specification "for the Romanian Journal of Ultrasound". The documents sent for publication shall not be returned to the authors.

Manuscripts in electronic format. RJU supports submitting manuscripts for publication in electronic format. With respect to developing an electronic manuscript, we recommend observance of the following requirements:

• the text shall be formatted under the Windows '95 operating system, in two versions:

-in the standard format of the text editor (Word '97 or compatible formats) and in a generally accepted format, such as the *rtf*.

• there shall be minimum formatting of the text:

- the text shall be inserted without breaks, using <Enter> for paragraphs;

- automated, and not manual, pagination shall be employed;

- important words are to be marked in bold (or in *italic*).

• images can also be delivered by electronic means. In this respect, authors are requested to observe the following instructions:

- *scanning resolution:* drawings - 800 dpi minimum. Fine detail images - 1,000 dpi, and gray scale images - over 300 dpi.

- *images formats:* TIFF or BMP files;

- *archives:* ZIP or RAR formats;

- *storage:* for larger amounts of information - on 3.5" floppy disks or on CDs. If both text and images are sent at the same time, images shall be stored separately (*do not save bitmap images within Word documents!*)

- the floppy disk or CD label shall include the following: file names, extensions, name of the first author, title of the journal, operating system employed, compression program, illustration program, and their respective versions.

Electronic format papers can be delivered to the following addresses: srumb2004@yahoo.com

IMPORTANT: both printed and electronic versions of the paper shall be delivered to the RJU. If there are differences between the two version, the printed one shall be deemed final.

Remark: RJU does not take responsibility for losing or damaging the files delivered through the Internet, due to malfunctions of the telephone connections, of the servers, etc.

Summary:

- ☑ send three copies of the manuscript and of the illustrations
- ☑ send the material also in electronic format (on floppy disk or CD)
- ☑ use 1.5 line spacing for the entire text
- ☑ attach an abstract in the beginning of the paper
- ☑ include full adress for correspondence
- ☑ include a statement of agreement by al authors as to the content of the paper